

2 3. A 10.

BOSTON
MEDICAL LIBRARY
8 THE FENWAY.

DES PLAIES

DE

LA TÊTE.

OUVRAGES

QUI SE TROUVENT

dans les principales Librairies Médicales.

DE LA FRACTURE DU COL DU FÉMUR. In-8, 95 pag. Edité en 1835 par Béchet jeune.

DE LA CIRCULATION VEINEUSE. In-8, 180 pag. Publié en 1836.

LE COEUR, LES ARTÈRES ET LES VEINES. In-8, 223 pages. Edité en 1836 par Germer Baillière.

TRADUCTION DES OEUVRES CHIRURGICALES DE SIR ASTLEY COOPER, publiées avec des notes, par MM. Chassaignac et Richelot. Grand in-8, sur deux colonnes, 632 pag. Edité par Béchet jeune en 1835.

TRADUCTION AVEC DES ADDITIONS DE LA NÉVROLOGIE DE SWAN. Ouvrage couronné par le Collége royal des Chirurgiens de Londres. In-4, 212 pag., avec 25 planches gravées à Londres. Edité par J.-B. Baillière en 1838.

DE L'APPRÉCIATION DES APPAREILS ORTHOPÉDIQUES. In-8, 163 pag. Publié en 1841 chez Germer Baillière.

PARIS. — IMPRIMERIE DE BOURGOGNE ET MARTINET, rue Jacob, 30.

DES PLAIES

DE

LA TÊTE

PAR

E. CHASSAIGNAC,

Agrégé à la Faculté de Médecine,
Chirurgien du Bureau central des hôpitaux, membre titulaire de la Société anatomique,
Professeur particulier d'anatomie et de médecine opératoire.

At incipire febrem in capitis vulnere, quartâ die aut septimâ aut undecimâ valdè lethale est.

HIPP. *De prædict.* lib. II, sect. II, cap. 10.

7 Juin 1842.

PARIS.

IMPRIMERIE DE BOURGOGNE ET MARTINET,

RUE JACOB, 30.

1842.

384

Digitized by the Internet Archive
in 2011 with funding from
Open Knowledge Commons and Harvard Medical School

http://www.archive.org/details/desplaiesdelat00chas

Les plaies de tête constituent l'une des grandes sections de la chirurgie. Elles comprennent les lésions traumatiques des téguments du crâne, celles du crâne lui-même et enfin celles des organes renfermés dans l'intérieur de cette cavité osseuse. C'est particulièrement de ces deux dernières classes de lésions que je m'occuperai dans ce travail. Je n'ai point eu pour objet de traiter d'une manière complète un sujet aussi vaste. Rapprocher un certain nombre de faits, les classer autant qu'il m'a été possible d'après leur caractère le plus saillant, déduire de ces faits des conséquences propres à faire ressortir quelques vérités depuis long-temps acquises, et quelques unes sur lesquelles l'attention ne s'est pas aussi généralement portée; tel a été mon unique but.

A la lecture des observations consignées dans ce travail, on pourra se convaincre que l'un des plus grands écueils dans le diagnostic comme dans le traitement des lésions traumatiques du crâne et de l'encéphale, c'est la coexistence de lésions multiples dans les cas où une violence plus ou moins considérable a déterminé des accidents. Examinez avec soin les résultats fournis par l'anatomie pathologique, vous serez frappé de la coïncidence fréquente de plusieurs lésions dont une seule aura été reconnue pendant la vie, tandis que d'autres qui étaient ou aussi graves ou plus graves ont complétement échappé au diagnostic et n'ont pu être l'objet d'un traitement par-

ticulier. Soit pour exemple une fracture du crâne avec épanchement sanguin au-dessous, et avec signes de compression ; le diagnostic sera, je le suppose, manifeste, la nature du traitement parfaitement indiquée ; mais chez le même sujet on trouvera, sans en avoir eu le moindre soupçon à l'avance, ici un épanchement sanguin circonscrit dans l'hémisphère du côté de la blessure, plus profondément une déchirure de la substance cérébrale et quelquefois dans le côté opposé du cerveau une contusion qui n'aurait manifesté ses symptômes qu'à une époque plus avancée.

Quelles que soient les différences que puissent offrir, dans leur action immédiate, les nombreux agents mécaniques des lésions du crâne et de l'encéphale, ils ont pour résultante définitive la production d'un certain nombre d'accidents qui en font toute l'importance et toute la gravité. Ces accidents, désignés sous les noms de commotion, compression, inflammation du cerveau, doivent être l'objet d'une étude d'autant plus approfondie, que les opinions professées à leur sujet dominent les questions de détails et guident les déterminations du praticien. C'est ainsi que les indications relatives à l'emploi du trépan, au pansement des plaies de tête, à l'incision des téguments sur les contusions et les fractures du crâne, ont constamment subi l'influence des doctrines actuellement régnantes sur la nature, les causes et la marche des accidents dont nous venons de parler.

On comprendra facilement, d'après cela, l'étendue que j'ai cru devoir leur consacrer dans ce travail.

CHAPITRE PREMIER.

LÉSIONS TRAUMATIQUES DU CRANE.

Les diverses lésions que je rangerai sous ce titre sont : 1° la dénudation ; 2° l'inflammation et ses conséquences, depuis l'inflammation simple et terminée par résolution, jusqu'à celle qui s'accompagne de nécrose ; 3° les plaies du crâne ; 4° l'enfoncement sans fracture ; 5° la fracture ; 6° l'écartement des sutures.

DÉNUDATION DU CRANE.

La dénudation traumatique des os du crâne peut se présenter dans diverses conditions qu'il importe de bien distinguer. Tantôt elle est le résultat direct et mécanique de l'action même de la cause vulnérante, tantôt elle s'effectue par suite d'un travail pathologique qui s'opère soit dans le périoste lui-même, soit dans le tissu de l'os qu'il recouvre, soit enfin dans la dure-mère.

On ne saurait révoquer en doute la possibilité d'un décollement simple du périoste produit par une cause traumatique qui n'a fait éprouver à l'os aucune violence particulière, que celle du moins qu'entraîne nécessairement l'arrachement de son enveloppe. On possède aujourd'hui, tant d'observations qui démontrent la possibilité d'une réunion immédiate entre le péricrâne et la surface de l'os dénudé, qu'il est impossible de méconnaître l'existence d'une dénudation simple et non suppurative.

Nous avons dit que la dénudation des os pouvait être la conséquence d'un travail qui s'opère secondairement,

et non pas sous l'influence immédiate d'un coup reçu à la tête. Nous aurons plusieurs fois occasion de revenir sur ce décollement secondaire, surtout en parlant des accidents des plaies de tête.

Dans les cas où la surface des os du crâne à la suite d'une plaie par instrument tranchant est mise à nu et en contact avec le pus. on peut observer une réunion secondaire des téguments à la partie osseuse, réunion qui se fait au moyen de ce mécanisme que l'on a désigné sous le nom d'exfoliation insensible. Mais, lorsque dans ces cas on observe attentivement la marche des phénomènes, on reconnaît que dans le produit de la suppuration se rencontre presque toujours une poudre osseuse ou sable fin. C'est la lame externe au diploé qui se détruit pour ainsi dire molécule à molécule, mais de cette manière ou autrement elle s'élimine, et quand la suppuration a été en contact avec un os dénudé, je crois qu'il ne peut en être autrement et qu'il y a toujours destruction et élimination, soit par plaques bien visibles, soit en quelque sorte moléculairement.

Qu'il nous suffise de dire en ce moment que la dénudation primitive n'est point une contre-indication à la réunion immédiate. De nombreuses observations prouvent que l'adhésion du périoste à l'os dénudé, peut s'obtenir, soit d'une manière tout-à-fait primitive et sans suppuration, soit même alors qu'il existe des points de suppuration entre le lambeau réappliqué et la surface de l'os. Les exemples de ces réunions ne sont pas très rares, et si je mentionne les deux qui suivent, l'un avec réunion primitive complète, l'autre avec réunion primitive incomplète, c'est parce qu'ils m'ont paru dignes d'intérêt sous le point de vue pratique.

Le premier, qui appartient à Desault, prouve que douze

heures après le décollement et l'interposition d'un corps étranger irritant (un mouchoir rempli de tabac), la réunion primitive s'est cependant effectuée.

Observation I.

Un garçon cordonnier se querellant un soir dans un cabaret, reçut sur le côté droit de la tête, un coup de chandelier de fer dont la base détacha un lambeau qui contenait une portion du péricrâne. Celui qui avait donné le coup voyant le blessé tout couvert de sang, prit pitié de lui et le pansa, en interposant la moitié de son mouchoir plein de tabac entre le lambeau et le crâne, et en faisant un bandage contentif avec l'autre moitié. Le malade, après avoir beaucoup souffert pendant la nuit, vint le lendemain matin chez Desault, qui enleva ce premier appareil, lava bien exactement la plaie, et réappliqua le lambeau, qu'il soutint avec des bandelettes agglutinatives. Il ne survint qu'une légère suppuration autour du bord libre du lambeau, et le malade guérit très promptement et sans accidents.

Le second fait, dans lequel la réunion n'a eu lieu que secondairement, mais sans élimination, du moins apparente, de la portion d'os dénudé, a été recueilli à l'hôpital Cochin, dans le service qui m'a été confié en l'absence de notre honorable collègue M. Michon, qu'une maladie sérieuse a tenu éloigné de ce concours, où l'étendue de ses connaissances pratiques et son esprit judicieux lui auraient assigné un rang si distingué.

Observation II.

Dans la nuit du samedi au dimanche, 7 et 8 mai, est entré, au n° 4 de la salle Sainte-Marthe, un homme, âgé de trente ans, Thomas Louis, garçon de chantier.

Voici les renseignements qu'il nous donne sur l'accident qui lui est arrivé : Attardé dans un cabaret, il rejoignait son logis, lorsqu'il fut attaqué sur la place des Capucins par trois individus qui se trouvaient en même temps que lui chez le marchand de vins. Dans la lutte qui s'engagea, il reçut un coup de couteau à la main. Perdant connaissance, il fut renversé à terre : il ne peut nous dire ce qui lui arriva depuis, ce n'est qu'à l'hôpital qu'il reprit ses sens. Les premiers soins lui furent donnés par l'élève de garde qui constata deux plaies de tête et une à l'avant-bras droit.

Plaie de l'avant-bras. La blessure de la partie antérieure de l'avant-bras et de la main, est longue et profonde; elle s'étend obliquement de la partie interne de l'avant-bras, à quatre travers de doigt au-dessus de l'apophyse styloïde du cubitus, jusqu'à la partie inférieure de l'éminence thénar, s'enfonçant profondément entre les deux premiers métacarpiens. La peau est coupée très obliquement de dehors en dedans; elle est comme taillée en biseau, et laisse à découvert sous un vaste lambeau. le 5e inférieur du cubital antérieur, dont le tendon est tout-à-fait à nu dans la plaie, on aperçoit l'artère cubitale et ses deux veines satellites qui n'ont éprouvé aucune lésion. L'aponévrose palmaire est entièrement déchirée au niveau de l'articulation radio-carpienne; les tissus de la main ont été dilacérés; c'est dans cette partie que la plaie offre le plus de profondeur, sans qu'on n'y remarque aucune lésion artérielle. Les os n'ont pas été atteints.

Après avoir bien nettoyé la plaie, s'être assuré de l'état des parties intéressées, on tente la réunion par première intention, en rapprochant les lèvres de la plaie avec des bandelettes de diachylon.

Plaie de la tête, côté droit. L'oreille est presque en-

tièrement détachée ; il ne reste plus que la base du lobule qui l'unit à la tête ; le conduit auditif est complétement coupé. Le pavillon est froid, violet ; la plaie est large ; les cartilages, sont broyés, comme par l'effet d'un corps contondant.

Autant qu'on en peut juger par les réponses du malade, cette blessure serait le résultat d'un coup de talon de botte qui aurait porté obliquement sur la tempe, au-devant de l'oreille. L'aspect général des parties, de plus une déchirure qu'on remarque à la partie antérieure, nous font croire cette version assez probable. La plaie est trop irrégulière et n'offre pas assez de netteté pour supposer une autre cause.

Malgré le désordre des parties, on cherche cependant à obtenir la réunion. Deux points de suture sont appliqués à la partie supérieure, un autre à la partie moyenne. Un peu de charpie est introduite dans le pavillon, afin de soutenir l'oreille ; puis, on applique le bandage.

Côté gauche. A la partie externe gauche de la tête, existe une seconde plaie qui commence au-dessus de l'angle externe de l'œil, remonte en contournant les limites supérieures de la fosse temporale, suit un trajet curviligne jusque près de la suture lambdoïde. Le cuir chevelu est complétement divisé, le lambeau s'affaisse, tombe sur les parties latérales de la tête, et laisse à nu l'aponévrose épicranienne dans une largeur de près de deux pouces. A la partie antérieure, on remarque les fibres de l'orbiculaire et quelques filets nerveux ; à la partie postérieure et supérieure du temporal, l'os est dénudé dans la largeur d'une pièce de 5 francs.

Le lambeau est très irrégulier, le muscle temporal a été broyé, il y a déchirure dans certains endroits du périoste, dans d'autres endroits l'aponévrose du temporal et le

péricrâne ont été simplement séparés. On réunit le lambeau au moyen de bandelettes agglutinatives sans points de suture ; peu d'élévation dans le pouls, point de douleurs de tête, point d'engourdissement dans les membres, respiration libre. (Saignée 4 palettes, tartre stibié. diète.)

9. Pas de fièvre hier soir à la visite, deux selles, vomissement. Aujourd'hui un peu de chaleur à la peau, pouls 84, dans la nuit un frisson qui dura deux heures : le malade ne peut pas nous dire s'il a été pris de sueurs après l'accès de fièvre. Un peu d'œdème de la moitié gauche de la face, des maux de tête assez violents, point de douleurs dans la poitrine. (Eau de Sedlitz 1 bout., saignée 3 palet.)

10. Le malade accuse de la douleur, de l'engourdissement dans l'avant-bras, on lève l'appareil; des fusées tendent à se former dans la gaîne des muscles de l'avant-bras. Hier, à la visite du soir, le malade se plaignait de maux de tête; il y avait de l'empâtement qui était le résultat d'un bandage trop serré; afin de ne pas défaire tout l'appareil, on coupa simplement une bande, et cette échancrure amena promptement le dégorgement de la face. Ce matin il ne reste presque plus de douleur, pouls très élevé, peau brûlante. (Saignée 3 palettes, 1 verre d'eau de Sedlitz, bouillon aux herbes.)

11. L'œdème de la face a disparu entièrement. Cet homme n'accuse aucun mal de tête, point de frissons, point d'engourdissement dans les membres ; pouls dur; on lève aujourd'hui le bandage de la tête ; la suppuration se fait très bien et coule par la partie inférieure de la plaie (côté gauche), point d'empâtement des lambeaux, point d'infiltration dans les parties voisines. Après avoir bien détergé la plaie, on réapplique les bandelettes afin de maintenir les lambeaux réunis.

On ne touche pas à l'appareil appliqué sur l'oreille.

Il n'y a pas odeur de gangrène ce qui engage à maintenir la bande jusqu'à demain ; la plaie du bras n'offre rien de particulier. On continue le même pansement. (Eau de Sedlitz 1 verre, quelques cuillerées de bouillon.)

12, cinquième jour. L'oreille, qu'on avait cherché à réunir par des points de suture, est définitivement frappée de gangrène ; on enlève avec soin toutes les parties mortes, afin de conserver assez de peau pour recouvrir la plaie. Le lobule est parfaitement sain ainsi qu'une partie de la conque; la suppuration n'est pas très abondante, tandis que de l'autre côté il se fait un écoulement de pus considérable. On réunit les lambeaux de l'oreille par des bandelettes, puis on applique par-dessus un gâteau de charpie imbibé de vin aromatique.

A la main, il y a peu de suppuration; le lambeau semble dans plusieurs points réuni. (1 verre de Sedlitz, 1 bouillon.)

14. Cet homme se plaint aujourd'hui d'un grand mal de tête. La nuit a été sans sommeil. Il nous dit ne pas avoir eu de frissons.

On rapproche le lambeau de la tête par deux ou trois bandelettes seulement, laissant de larges intervalles, afin de ne pas gêner l'écoulement du pus. Linge cératé et charpie.

16. Encore un peu de fièvre le soir; la peau est toujours brûlante, sèche; point de frissons; pas d'envie de vomir; point de douleurs de tête.

19. La suppuration diminue un peu dans les plaies de la tête; l'avant-bras offre toujours le même engorgement ; une collection de pus s'est formée près du coude.

22, 23, 24, 25. La peau se recolle dans plusieurs points ; l'avant-bras se cicatrise avec rapidité, la suppu-

ration des plaies de tête est toujours de moins en moins abondante. Même pansement.

La dénudation par une cause traumatique peut être produite par un corps qui tout en agissant d'une manière mécanique peut faire en même temps à l'os une autre lésion qui rende la nécrose presque inévitable. Ainsi, par exemple, quand la chute a lieu sur un fer chaud, comme sur une grille de cheminée, il est évident que l'action du calorique concentré se joignant à la violence mécanique du coup, rend beaucoup plus grave le résultat de la dénudation, ainsi qu'on peut s'en faire une idée d'après la lecture de l'observation suivante.

Observation III.

22 mars 1826. Hendersonn, âgé de trente-sept ans. (*épileptique.*)

Chute sur les barreaux d'une grille de cheminée, brûlure, suppuration, dénudation.

A la partie antérieure du pariétal droit et à une portion du frontal, il y avait dénudation des téguments et du périoste. La surface de ces os était sèche et de couleur cendrée, présentant en divers points de petites étendues de carie. Il y avait une fissure assez large pour admettre l'extrémité d'un stylet, formant une ligne de séparation entre les parties vivantes et celles nécrosées; le tout était environné de granulations d'une couleur foncée.

29. En entrant à l'hôpital cet homme ne pouvait marcher seul. Trouble des facultés intellectuelles; attaque d'épilepsie; les symptômes de cette attaque ressemblent à ceux du typhus aigu.

31. Rétablissement des facultés intellectuelles, mais paralysie partielle des muscles de la face du côté malade.

1er avril. Paralysie complète, pétéchies nombreuses éparpillées sur la surface du corps.

2. État comateux, mort.

Autopsie. Immédiatement au-dessous d'une partie de l'os malade, une portion de la dure-mère, de la largeur d'une pièce de vingt sous, était détachée de l'os et couverte d'une très petite quantité de matière séro-purulente. De la lymphe avait été épanchée à la surface de la membrane en ce point, et on trouva un petit reste de lymphe à l'état pseudo-membraneux attaché à sa surface interne; il y avait à peu près une once de sérosité dans les ventricules; il n'y avait aucun signe d'inflammation arachnoïdienne. (*Médico-chirurgical Review*, vol. 6, p. 530.)

Dans la nécrose traumatique superficielle du crâne et dans celle qui ne s'accompagne d'aucun phénomène de compression, il ne convient pas de chercher à provoquer la chute de la partie nécrosée tant qu'elle ne se mobilise pas spontanément. Rien de plus facile que son expulsion quand le travail éliminatoire est complet.

Observation IV.

Chauveau Gabriel, quatre-vingt-un ans, manœuvre, fait une chute sur la tête dans un escalier, et entre le lendemain, 19 juillet 1827, à l'Hôtel-Dieu de Nantes. Lambeau à base tournée en bas, ayant quelques pouces d'étendue d'avant en arrière, situé à la partie latérale gauche et un peu antérieure de la tête; dénudation peu étendue de l'os; pouls dur et plein; point de douleur abdominale (saignée, diète); pansement avec la charpie sèche.

Le lendemain, insomnie, langue un peu saburrale, (Tisane émétisée, saignée.)

Suppuration de la plaie, ouverture pratiquée à la base du lambeau pour favoriser l'écoulement du pus. (Pansement avec le digestif, charpie sèche, introduction de bourdonnets.)

Une plaque osseuse étant nécrosée, on chercha longtemps à l'ébranler et à la découvrir par des incisions et

des tamponnements. Abandonnée aux seuls efforts de la nature, elle s'isole, se détache, tombe au milieu d'un pansement, et la cicatrisation était complète à la fin du mois de juillet.

Sorti le 1er août.

Je ne saurais trop insister sur le vice des pansements qui consistent à bourrer de charpie les plaies de tête avec dénudation. Cette pratique m'a paru désastreuse, si je ne me suis pas abusé sur la signification des faits de ce genre qu'il m'a été donné d'observer.

Un fait d'anatomie pathologique dont j'ai été vivement frappé dans un certain nombre d'autopsies que j'ai faites, et qui peut fournir des inductions capables d'éclairer le diagnostic et le traitement, est celui-ci : Dans presque tous les cas où il y avait plaie et décollement suppuratif du péricrâne, l'étendue des désordres observés sur la dure-mère et l'arachnoïde semblait exactement calquée sur l'étendue des altérations du péricrâne. Partout où celui-ci était tuméfié et facile à détacher de l'os subjacent, ce dernier offrait une couleur verdâtre, et la dure-mère était détachée et suppurante dans une étendue exactement semblable à la partie malade du périoste.

Suivant moi, ce n'est point la suppuration de la dure-mère qui détermine toujours, ainsi que le pensait Pott, le décollement secondaire du périoste; j'y vois plutôt la preuve d'une suppuration de l'os, qui s'isole en même temps de ses deux enveloppes. Je ne dirai pas que l'affection ne procède pas dans certains cas de la dure-mère vers l'extérieur, pas plus que je ne nierai qu'elle ne marche dans d'autres cas du périoste vers la dure-mère, mais je crois que beaucoup plus souvent qu'on ne l'a pensé le

mal procède de l'os lui-même vers ses deux surfaces, où elle détermine simultanément le décollement ; enfin, dans certains cas, il y a suppuration simultanée des trois parties sous l'influence de la même cause.

OSTÉITE TRAUMATIQUE CONSIDÉRÉE DANS LES OS DU CRANE.

Avant d'examiner les diverses formes de lésions traumatiques du crâne, j'aurais voulu mentionner quelques circonstances particulières à l'ostéite traumatique des parois de cette cavité. L'inflammation dans les os du crâne peut se manifester sous deux conditions très différentes : 1° l'os est mis à nu ; 2° il est encore enveloppé de ses membranes. Quand l'inflammation est réduite à son plus grand état de simplicité, elle peut se résoudre et ne laisser pour traces de son existence qu'une couche de nouvelle formation très peu épaisse, à la surface de l'os, sous le périoste seulement, si l'inflammation n'existait que dans les couches les plus externes ; entre l'os et la dure-mère, si elle existait dans les couches internes ; et au-dessous des deux membranes, si l'inflammation occupait toute l'épaisseur de l'os.

Quand l'inflammation est portée au point de déterminer la suppuration de l'os, elle devient un phénomène grave, soit qu'elle ait pour effet d'entraîner le décollement de la dure-mère et la production d'une exsudation purulente à sa surface, soit qu'elle devienne une cause d'abcès métastatiques, ainsi que cela s'observe dans les cas de suppurations aiguës à l'intérieur du tissu osseux.

PLAIES DU CRANE.

Il ne faut pas perdre de vue que les diverses plaies du crâne, quel que soit l'instrument qui les ait produites, peu-

vent être accompagnées de fractures apparentes ou cachées et de dépression d'esquilles qui déterminent les accidents, soit d'inflammation, soit de compression directe sur les organes encéphaliques.

La plupart des intruments tranchants agissent comme corps contondants, et, à ce titre, ils peuvent produire une fracture de la table interne, l'externe étant seulement coupée, ou bien encore une fracture qui commence à l'un des angles de la plaie pour se propager à des distances variables.

PLAIES DU CRANE AVEC INSTRUMENTS PIQUANTS.

Les instruments aigus peuvent diviser le crâne, soit en partie, soit dans toute son épaisseur.

La particularité diagnostique vraiment importante à l'égard de ces plaies est de déterminer le degré de profondeur de la lésion. De nombreux exemples prouvent quelles ont été, sous ce rapport, les méprises dans lesquelles on est tombé.

Ces plaies du crâne par instrument aigu, tantôt guérissent sans entraîner aucune complication dans la marche de la plaie, tantôt déterminent des accidents graves et même mortels.

On a vu nombre de plaies par piqûre du crâne se guérir promptement, n'être suivies d'aucun accident pendant huit à dix jours et même plus long-temps, et donner lieu plus tard à des accidents graves et mortels.

Celles qui sont bornées à la table externe peuvent se terminer heureusement, même quand des portions de cette table externe sont complétement détachées.

Quand toute l'épaisseur de l'os est intéressé, il peut se former un épanchement entre la dure-mère et l'os, ou une

inflammation des organes encéphaliques dans le point correspondant.

La conduite du chirurgien dans ces sortes de lésions doit être : 1° de suivre la marche des phénomènes avec une grande sollicitude, et je dirais presque une sorte d'anxiété ; 2° de se mettre en mesure aussitôt que des phénomènes de compression ou d'inflammation encéphalique surviennent, de constater au juste quelle est la lésion de l'os en le mettant à découvert, et d'appliquer le trépan s'il existe des signes non douteux de compression.

Quelques exemples remarquables soit par la bénignité de la plaie extérieure comparée à sa gravité interne, soit par le siége de la blessure externe, soit par la combinaison des accidents, gravent mieux dans l'esprit les préceptes que ne pourraient le faire de simples assertions.

Observation V.

Un homme âgé de trente ans, d'un tempérament bilieux, ayant été frappé avec un fer pointu près de l'œil droit, passa trois jours sans éprouver aucune lésion sensible dans ses fonctions : le quatrième jour il vint à l'hôpital et y mourut contre l'attente des médecins, parce qu'ils ne voyaient nulle part aucune blessure mortelle et qu'il n'y avait qu'une simple contusion à cet œil.

Autopsie. — Le fer était parvenu entre l'œil et l'orbite sans blesser en aucune manière celui-là jusqu'à la voûte orbitaire, et, après l'avoir perforée, il avait traversé la substance du cerveau de telle sorte que l'extrémité de la blessure n'était distante que de la largeur d'un doigt des parois du ventricule droit. (Morgagni, 51e lettre.)

L'observation suivante est encore plus remarquable en ce que la plaie siégeait au bord inférieur de l'orbite.

Observation VI.

Un jeune homme de vingt-cinq ans est blessé avec la pointe d'une épée aux environs du bord inférieur de l'orbite de l'œil gauche; il tombe après la blessure. Les fonctions de tous les sens internes cessent; il ne parle pas; à l'exception de quelques convulsions, il donne à peine quelque signe de mouvement; il témoigne quelque sentiment de douleur lorsqu'on introduit un stylet dans la plaie; le mouvement de la respiration augmente d'heure en heure; enfin, le pouls s'éteignant, il meurt dix heures environ après avoir reçu la blessure.

Autopsie.— L'épée avait pénétré dans la cavité du crâne, presque le long du côté de l'os spongieux supérieur; ce que confirmèrent aussi des fragments osseux trouvés dans cette cavité et la substance du cerveau qui était blessée au même endroit. On chercha en vain, avec le stylet, jusqu'à quel point la blessure s'avançait dans le viscère. (Morgagni, 51e lettre.)

Observation VII.

Un autre jeune homme, dont parle Nebel, fut blessé à travers l'orbite gauche, et fut pris aussitôt d'une paralysie du même côté, de mouvements convulsifs dans le côté opposé, d'aphonie, et bientôt après de délire et de perte de la mémoire; il éprouva, trois semaines plus tard, pendant quelques jours, un écoulement d'une petite quantité de sanie par l'oreille droite où il avait ressenti auparavant une grande douleur, et recouvra une parfaite santé six semaines environ après avoir été blessé. (Morgagni, 51e lettre.)

PLAIES DU CRANE PAR INSTRUMENTS TRANCHANTS.

Il importe de savoir si l'instrument a coupé seulement.

ou s'il a agi en même temps comme corps contondant, et si l'on a des raisons de craindre une fracture, un épanchement sanguin sous le crâne, etc. De savoir aussi s'il y a eu commotion.

Il faut chercher à connaître l'instrument qui a fait la blessure, le degré de force et la direction suivant laquelle il a agi, les symptômes qui sont survenus au moment du coup et ceux qui ont paru depuis.

Il est rare de rencontrer des cas dans lesquels toute l'épaisseur des os du crâne soit divisée par un instrument tranchant, sans que la dure-mère ait été intéressée; c'est comme offrant de l'intérêt, sous ce rapport, que je place ici l'observation suivante :

Observation VIII.

Un homme reçut un coup de hache qui portait sur l'angle externe du coronal. La plaie était oblique et profonde. Lamotte jugea qu'elle avait pénétré de 80 à 90 millimètres, et qu'elle avait glissé entre le crâne et la dure-mère. Il essaya de presser sur l'espèce de lambeau que les téguments et les os formaient, pour les réappliquer sur les parties de dessus lesquelles il avait été détaché. N'ayant pu y réussir, il se contenta de pansements et de soins ordinaires qui furent suivis de la guérison; mais la cicatrice demeura difforme. (Sabatier, t. II, p. 15. Observation de Lamotte.)

Dans beaucoup de cas le diagnostic est facile, car souvent il suffit d'entr'ouvrir la plaie des téguments pour voir la division de l'os. Doit-on pour s'éclairer sur la profondeur de la plaie employer un stylet fin? Ce ne doit être, dans tous les cas, que sous la réserve de grandes précautions pour ne pas blesser les parties sous-jacentes et ne

pas déprimer davantage une portion d'os déjà saillante à l'intérieur du crâne.

L'indication générale est la réunion ; mais il faut nécessairement faire acception de diverses circonstances, et entre autres de l'époque de la maladie à laquelle on se trouve. Ainsi, par exemple, si la plaie est récente, et non encore suppurante, il faut la réunir au moyen des bandelettes agglutinatives, en laissant toutefois quelques espaces pour l'écoulement des produits que fournira la plaie ; si au contraire la plaie est en suppuration, on peut bien encore rapprocher les téguments, mais de manière à laisser des voies plus libres encore pour l'écoulement du pus, soit afin de prévenir sa diffusion entre les couches des téguments du crâne, entre le péricrâne et le crâne, soit pour empêcher son accumulation à l'intérieur de la boîte osseuse.

Lorsqu'il s'agit d'une réunion (1) des téguments du crâne dans le cas de lésion de cette partie, je crois qu'il ne faut pas viser à une coaptation trop rigoureuse, car on s'expose par là à retenir dans la plaie, des fluides qui s'opposent à la cicatrisation, et qui peuvent produire des décollements fâcheux ou même des épanchements.

Il ne faut réunir, comme on le fait dans les plaies simples, que dans le cas où il y a simple trace de l'instrument à la surface de l'os ; autrement on ne doit rapprocher que de manière à obtenir la réunion du fond.

Quand on reconnaît une fracture, on ne doit la mettre à découvert que s'il existe des symptômes de compression du cerveau ; on appliquera alors le trépan, à moins tou-

(1) Lorsqu'on parle de réunion dans les plaies du crâne, cela ne s'applique la plupart du temps qu'au rapprochement des téguments du crâne. Cette réunion ne se dit précisément des os que quand il y a une portion osseuse mobilisée qui permette de la rapprocher des parties dont elle a été séparée plus ou moins complètement.

tefois que les bords de la fente ne soient assez écartés pour laisser couler au-dehors le sang épanché, on ne l'applique pas non plus quand il n'y a ni esquilles ni pointes d'os qui compriment le cerveau ou qui blessent la dure-mère.

Dans le cas d'une portion d'os entièrement détachée et qui tient encore aux parties molles, il n'y a pas contre-indication à la réunion. On ne doit enlever la pièce osseuse que lorsqu'elle est détachée du péricrâne à ce point que sa nutrition ultérieure paraisse tout-à-fait insuffisante.

Observation IX.

Platner prouve, par un fait, qu'une pièce d'os enlevée par un coup d'instrument tranchant, et réappliquée sur-le-champ avec le lambeau des téguments dont elle fait partie, peut se consolider. Un de ses amis lui avait fait présent d'un crâne sur lequel on apercevait des traces d'anciennes blessures On voyait entre autres, sur la partie gauche du coronal, une pièce d'os de la forme d'une oreille, qui en avait été détachée en entier par un instrument tranchant, et qui y était adhérente au moyen d'un cal très solide. Comme, suivant toute apparence, cette pièce n'avait pas été soigneusement appliquée ou retenue, elle faisait une saillie de 3 ou 4 millimètres, en dehors. La lame interne du crâne était fendue dans une longueur de quelques millimètres, et cette fente était en partie remplie par un suc osseux. Peut-être le cal avait-il régné sur toute sa longueur, et s'en était-il détaché après coup. Platner ne dit rien de plus à l'occasion de cette blessure dont il n'a pas connu le sujet ; mais elle offre un exemple frappant de guérison obtenue par le procédé de Paré. (*Médecine opératoire* de Sabatier, t. II, p. 18).

Quand il y a perte de substance non réparée aux parois du crâne, l'attention du chirurgien doit se porter sur

les moyens de prévenir les dangers de la privation d'une enveloppe qui sert à la fois et comme appareil contentif pour prévenir la tendance du cerveau à faire hernie, et comme appareil protecteur pour prevenir les pressions extérieures.

On lit dans les Essais d'Edimbourg une observation qui prouve combien il peut être dangereux de négliger de soutenir, par une plaque de carton ou de cuir bouilli, une cicatrice résultant d'une grande ouverture.

Observation X.

Une jeune fille avait reçu à la tête un coup violent, avec déperdition de substance assez considérable, dont elle avait été guérie en trois mois. Dès le cinquième jour de l'opération, on avait fait faire une plaque de plomb qui posait par-dessus l'appareil, et on avait recommandé à la malade de la porter toujours; avec la précaution de mettre une compresse dessous. Elle ne suivit ce conseil que pendant deux mois; et continua de se bien porter pendant les sept autres qui suivirent, temps auquel elle fut attaquée de convulsions si fortes, que la cicatrice se déchira, et que le cerveau fut poussé hors des téguments. Les symptômes qui suivirent cet accident furent une paralysie complète de tous les membres. Elle conservait encore l'usage de la langue, et avait toute sa raison, mais elle était assoupie, et son pouls était concentré. Elle avait des inquiétudes; ses urines coulaient involontairement. Cette fille ne vécut que cinq jours. (*Médecine opératoire* de Sabatier, t. II, p. 61.)

Observation XI.

Dans l'observation si curieuse d'un enfant que Dupuy-

tren a montré à sa clinique, et qui, en juillet 1830, avait eu la tête pour ainsi dire tailladée, on avait réappliqué le lambeau des téguments après avoir enlevé la portion d'os et en maintenant les rapports par deux points de suture. Il ne survint aucun autre accident que quelques hémorrhagies; il n'y eut point de lésion cérébrale, quoique la dure-mère eût été mise à nu. Toutefois même après la guérison on sentait très bien les inégalités de la division du coup de sabre, et le jeune malade éprouvait des secousses douloureuses, quand il était en voiture ou quand il marchait sur un terrain inégal.

Ce n'est pas seulement quand la perte de substance est considérable que les battements du cerveau peuvent se remarquer sous la cicatrice; cela peut avoir lieu même quand la portion du crâne qui a été détruite présente une perte de substance peu considérable. C'est ce que l'on peut voir dans l'observation suivante, qui est en même temps un cas de commotion et de fracture très étendue, suivie de guérison.

Observation XII.

Adulte. 25 ans. Trouvé sans connaissance sous une machine à vapeur. Fracture du crâne vers l'angle postérieur et inférieur du pariétal. Cette fracture paraît s'étendre au sommet, puis de haut en bas, vers le temporal droit; il n'existe pas de dépression du côté du pariétal, mais une portion du temporal gauche est déprimée; les paupières gauches sont fortement ecchymosées.

État comateux. On ne peut obtenir de réponses intelligibles; la pupille droite est dilatée, mais contractile. Légère amélioration le lendemain; huit jours après dénudation dans un espace égal à 1 franc; le malade est revenu à lui, s'emporte et quitte l'hôpital.

Deux mois après il est revenu en bonne santé, mais la

portion de l'os dénudée s'étant exfoliée avait laissé un espace au-dessous où l'on voyait parfaitement les pulsations cérébrales. (*Medico-chirurgical Review*, n° 30, p. 506. Année 1831).

LÉSIONS DU CRANE PAR INSTRUMENTS CONTONDANTS.

Toute contusion du crâne, tant que n'a pas été dépassée l'époque à laquelle peuvent se manifester les accidents qu'entraîne habituellement ce genre de lésion, doit être considérée comme un fait grave, parce qu'il est impossible d'affirmer que des contusions, même simples en apparence, ne seront pas accompagnées d'inflammation ou d'épanchement dans les organes encéphaliques.

Comme preuve de la circonspection avec laquelle on doit se faire une opinion sur les suites à venir d'une contusion forte du crâne, je citerai le cas suivant à titre d'exemple du long espace de temps qui peut s'écouler entre l'application de la cause et la manifestation des accidents. Bohn rapporte un exemple frappant des suites funestes que peut avoir une contusion aux os du crâne sans enfoncement ni fracture.

Observation XIII.

Un homme reçut un coup de pot d'étain sur le pariétal droit, où il ne se trouva qu'une simple contusion; il continua à jouir d'une bonne santé, et à vaquer à ses occupations ordinaires jusqu'au dixième mois après sa blessure, temps auquel il fut saisi, en marchant, d'un vertige dont il mourut peu après. A l'ouverture du corps, l'os se trouva corrompu, et la dure-mère putréfiée. (*Médecine opératoire* de Sabatier, tom. II, pag. 27.

Les contusions produites par des projectiles mus par la

poudre doivent toujours être l'objet d'une attention particulière.

Les circonstances du combat sont très importantes dans l'appréciation des effets des balles sur le crâne et les organes contenus. Sous ce rapport, à défaut même de toute autre considération que celle du pronostic, il y a un élément important pour le chirurgien. Ainsi, par exemple, dans le siége de Paris, en 1814, il y eut beaucoup de contusions par des balles mortes; elles furent très rares en 1830 où les combattants tiraient à des distances beaucoup moins considérables; il ne faudrait pas, précisément sous ce rapport, s'étonner que la pratique civile des lésions par armes de guerre fût moins heureuse dans ses résultats que la pratique militaire, par la raison que les combats dans l'intérieur des villes supposent des distances moindres entre les combattants.

Dans le cas de contusion du crâne par une balle, doit-on, ainsi que le conseille Boyer, faire de prime-abord, et sans attendre l'apparition d'aucune indication ultérieure, l'incision des téguments? La solution de cette question me paraît tout-à-fait subordonnée au genre de conduite que l'on se propose de tenir suivant l'état des parties subjacentes aux téguments. En effet, si l'on se propose de trépaner pour une simple félure, et à plus forte raison pour toute fracture produite par ce genre de cause, et de trépaner sans attendre l'invasion des accidents, il est évident que, comme on ne peut acquérir la connaissance certaine de la fracture hors le cas d'enfoncement que par la mise à nu de l'os, il faut inciser. Mais si l'on refuse d'appliquer le trépan jusqu'au moment où des symptômes de compression auront lieu, il n'y a, pour le traitement, aucune lumière à retirer de la mise à nu de la surface osseuse.

Boyer dit en faveur de l'incision : 1° Elle ne présente aucun inconvénient ;

2° Son omission ou son retardement peut entraîner de graves inconvénients ;

3° Elle permet de reconnaître l'état des os et du péricrâne ;

4° Elle fournit des indications pour le trépan auquel on n'aurait pas songé ;

5° Donne issue aux liquides épanchés, dégorge les parties contuses ;

6° Est surtout nécessaire lorsque la contusion intéresse le muscle crotaphyte, sous l'aponévrose duquel existe presque toujours un épanchement dangereux.

« Dans quelque endroit de la tête que la contusion ait son siége, si l'on trouve le péricrâne séparé de l'os et conséquemment l'os découvert, celui-ci est infailliblement contus et le trépan est aussi nécessaire que si l'os était fracturé. Est-il certain d'ailleurs qu'il ne le soit pas dans sa lame interne ?

Si on ne trépane pas, la dure-mère s'enflammera et il se formera une suppuration mortelle.

Comme la contusion du crâne est presque toujours suivie d'accidents graves qui se déclarent le plus souvent au moment où on était parfaitement tranquille sur l'état du malade, on doit pratiquer le trépan pour prévenir ces accidents.

Dans toutes les contusions de la tête par armes à feu, à moins qu'elles ne soient très légères, l'incision des téguments est nécessaire pour reconnaître l'état du crâne. Si on trouve le péricrâne détaché de l'os et la couleur de celui-ci altérée, il faut pratiquer le trépan ; car, dans ce cas, la table interne, plus mince que l'externe, est souvent fracturée. Lors même qu'il n'y a point de fracture,

il se forme du pus sous la partie frappée, qui irrite la dure-mère, comprime le cerveau et occasionne des accidents qui se manifestent trop tard pour qu'on puisse y remédier.»

La doctrine adoptée par Boyer comprend ici : 1° d'une part diverses assertions sur des faits d'observation qu'il s'agit de vérifier; 2° des règles de conduite; 3° des déductions à l'aide desquelles on lie les règles de conduite aux faits d'observations.

En ce qui touche les faits, Boyer pense : 1° que les projectiles lancés par la poudre ne peuvent frapper les téguments du crâne sans produire la contusion de l'os; 2° que la contusion de l'os détermine une suppuration à la surface de la dure-mère; 3° que la dénudation de l'os est un signe certain de sa contusion; 4° que la contusion de l'os est presque toujours suivie d'accidents graves; 5° que quand on trouve le péricrâne détaché de l'os et la couleur de ce dernier altérée, la table interne est souvent fracturée et séparée de la table externe.

En ce qui concerne les règles de conduite, il conseille : 1° l'incision, dans le but de s'assurer du degré de lésion de l'os; 2° le trépan, comme moyen préventif.

Quant à la liaison des faits d'observation avec les règles de conduite, il donne à penser ceci : Puisque la contusion de l'os est la suite presque inévitable du genre de plaies en question, que cette contusion s'accompagne d'un décollement avec suppuration retenue entre les parois du crâne et la dure-mère, et que cette compression elle-même entraîne des accidents graves, le chirurgien doit se dire : il faut ouvrir une issue prématurée au fluide de l'abcès pour prévenir la compression.

Du reste, il faut bien remarquer, pour ne pas faire dire à notre auteur quelque chose qui ne soit pas dans ses opi-

nions, qu'il suppose le cas de contusion faite par une balle qui a frappé perpendiculairement le crâne ; il spécifie même la mortification des téguments.

Nous ne saurions admettre cette doctrine dans tous ses points : 1° l'incision n'est pas sans inconvénients, car le travail d'élimination d'une portion osseuse se fait avec moins de danger dans un foyer qui n'est pas largement ouvert à l'air extérieur, et quand la suppuration s'effectue sous des tissus qui recouvrent ce foyer, elle est généralement moins susceptible de produire des accidents ;

2° Par cela seul que le crâne a été contus, ce n'est pas une raison suffisante pour qu'une suppuration se forme à l'extérieur de la dure-mère, car la lésion de l'os peut n'avoir pas étendu son action jusqu'à la table interne.

3° Enfin si l'on craint des accidents, la trépanation ne peut rien pour les prévenir. A ceux que l'on a en vue de prévenir, elle peut en substituer de plus graves, et il sera toujours temps de s'y décider quand les symptômes de compression commenceront à se manifester. Il faut donc attendre des symptômes évidents de compression, et alors on doit recourir au trépan.

La conduite à tenir pour l'extraction des balles ou autres projectiles, sera examinée en parlant des corps étrangers.

ENFONCEMENT SANS FRACTURE.

La réalité de ce genre d'accident ne me paraissant jusqu'ici démontrée par aucun fait d'une authenticité incontestable, je le révoque en doute, et ne puis lui donner dans ce travail d'autre place que celle d'une question à étudier.

L'observation de Platner, souvent mentionnée par les auteurs, ne me paraît nullement concluante à cet égard.

D'ailleurs l'enfoncement par lui-même ne fait naître

aucune indication particulière, tant qu'il n'y a pas compression annoncée par des symptômes positifs.

On a cherché à la vérité à trouver des preuves de la possibilité d'un enfoncement sans fracture dans certains états pathologiques qui sont de nature à modifier la texture et la résistance du tissu osseux du crâne ; mais en prenant celui-ci dans ses conditions normales et chez l'adulte, le seul genre de démonstration qui nous paraisse propre à prouver sans réplique l'existence de l'enfoncement sans fracture, serait une pièce d'anatomie pathologique présentant ce phénomène. Or, comme cet élément de conviction n'a pas été produit jusqu'à présent, je me crois autorisé à récuser, jusqu'à nouveaux faits, la possibilité de l'enfoncement sans fracture.

FRACTURES DU CRANE.

Je négligerai à dessein l'énumération des diverses espèces de fractures; mais à l'occasion de la division en fractures directes et fractures par contre-coup, je m'arrêterai un instant.

Il me semble que la doctrine des fractures par contre-coup, du moins en ce qui concerne le mécanisme suivant lequel se produisent ces fractures, laisse beaucoup à désirer. Voici par exemple ce que dit Boyer (t. V, pag. 64, 4e édition) : « La possibilité des fractures par contre-coup suppose donc : 1° une solidité inégale du crâne dans divers points de son étendue; 2° une certaine largeur dans le corps vulnérant. Si le crâne offrait partout une résistance égale, il ne pourrait jamais se fracturer ailleurs que dans l'endroit frappé. En effet, comme le mouvement imprimé aux os par la percussion va toujours en diminuant à mesure qu'il se propage dans tous les points du

crâne, il en résulte que s'il n'a pas été assez fort pour produire une fracture dans l'endroit frappé, il ne pourra pas la produire ailleurs. Mais comme la résistance du crâne n'est pas la même partout, les points de cette boîte osseuse, où elle est inférieure au mouvement communiqué, se fracturent comme si un coup de pareille intensité les avait frappés immédiatement. Lorsque le corps vulnérant a une surface peu étendue, la force du coup se trouve pour ainsi dire concentrée, et la fracture arrive dans le lieu même de la percussion; au lieu que si la surface de l'instrument est large, le mouvement se communique davantage à toute l'étendue du crâne, et les endroits plus faibles que le point même qui a été frappé se fracturent pendant que ce point résiste. »

Je ne pense pas que l'existence d'une fracture à une certaine distance du point frappé, suppose nécessairement une résistance inégale dans les différents points de l'étendue du crâne. La mécanique nous apprend que si l'on soumettait à une forte pression une sphère creuse, élastique, parfaitement homogène de substance et d'épaisseur, la rupture se produirait au sommet des courbes dont la courbure serait augmentée, et non pas dans les points directement soumis à la compression.

La possibilité de la fracture de la table interne sans lésion apparente de la table externe est un fait universellement admis. Mais une circonstance qu'il n'est pas sans intérêt de préciser, c'est le degré de profondeur auquel les fragments de cette table interne peuvent s'enfoncer dans les parties subjacentes. Parmi les observations mentionnées par Tulpius et le docteur Hennen, on voit des cas où cette dépression était de plus de six lignes.

Les fractures du crâne sont d'autant plus dangereuses qu'elles siégent dans un point plus rapproché de la base,

et celles qui le sont au suprême degré sont les fractures du trou occipital, car la compression au niveau de ce trou détermine la mort instantanément. Les deux observations suivantes m'ont paru dignes sous ce rapport du plus vif intérêt.

Observation XIV.

Un jeune homme entra à l'hôpital Middlesex par suite d'une chute sur la tête, et son rétablissement fut prompt. Son état n'offrait rien de grave pendant la durée de son traitement; il venait de remercier le directeur de l'hôpital, et était allé dans la salle pour chercher son paquet, lorsque, se retournant pour dire adieu aux autres malades, il tomba mort.

Nécroscopie. Le bord du trou occipital est fracturé, et il est probable qu'en tournant la tête pour faire ses adieux, les fragments se sont déplacés et ont comprimé la moelle allongée au moment de son entrée dans le crâne. (Sir Charles Bell, *Nervous system*, 3e édit., p. 402.)

Observation XV.

Adulte. Plaie grave de la tête; deux aides étaient occupés à lui donner des soins; l'un le saignait, tandis que l'autre lui rasait les cheveux. Tout-à-coup le sang ne coule plus; l'opérateur lève la tête et regarde le malade qu'il trouve sans mouvement ni expression. Il était mort.

Nécroscopie. L'occipital avait été fracturé jusqu'au trou occipital. Une portion de cet os était libre en cet endroit, de sorte qu'en tournant la tête pendant qu'on le rasait, la partie libre de la fracture s'est portée sur la moelle, et la mort est résultée de la compression de celle-ci. (*Loco cit.*, p. 403.)

L'un des dangers de l'acte mécanique de la fracture du crâne est l'épanchement sanguin, qui tend à se former

entre la dure-mère et le crâne par la rupture des vaisseaux du diploé et des vaisseaux qui de la dure-mère se rendent à l'os ; et enfin, dans certains cas, par la rupture de vaisseaux qui parcourent dans l'épaisseur des os un trajet plus ou moins étendu, comme cela s'observe pour l'artère méningée moyenne. Or, cette déchirure des vaisseaux et le décollement de la dure-mère qui en est la suite peuvent avoir pour résultat, soit un épanchement plus ou moins considérable qui comprime le cerveau, soit l'inflammation de la portion de dure-mère décollée, inflammation qui peut être suivie d'une suppuration donnant lieu à des accidents mortels.

On ne peut pas dire qu'il ne soit pas important de savoir s'il existe ou non une fracture du crâne dans le cas de blessure à la tête. Toutefois, si l'on considère que la fracture par elle-même ne donne lieu à aucune indication particulière, et qu'il importe beaucoup moins de la reconnaître, que cela n'avait lieu à une époque où sa seule existence suffisait aux yeux des chirurgiens pour déterminer de prime-abord l'emploi de moyens particuliers de traitement, on conçoit que nous attachions moins d'intérêt à en reconnaître l'existence, puisqu'elle n'est plus la base d'indications curatives. Cela explique les soins extrêmes avec lesquels on s'attachait, dans d'autres temps, à préciser le plus tôt possible le diagnostic des fractures du crâne.

C'est une chose vraiment remarquable que d'observer combien, sous l'influence d'une doctrine actuellement régnante, on voit s'exagérer ou diminuer à nos yeux l'importance d'un fait qui cependant reste toujours identique dans la réalité. C'est ce qu'on est à même de remarquer en ce qui concerne les fractures du crâne.

Les accidents qui ont été considérés comme des signes rationnels de la fracture, tels que la perte de connaissance,

l'assoupissement, les déjections involontaires, le saignement du nez, des oreilles, pouvant également bien avoir lieu en l'absence de toute fracture aussi bien que quand il en existe, ne sauraient préciser en rien le diagnostic.

Nous avons donc à examiner à l'aide de quels moyens on peut reconnaître sûrement une fracture du crâne quand il existe des motifs puissants de constater cette fracture. Ces signes ne se produisent pas de la même manière dans les trois circonstances suivantes : 1° plaie des téguments du crâne; 2° contusion de cette partie; 3° absence de toute lésion extérieure. Nous devons remarquer qu'il ne s'agit point ici des cas où le désordre est considérable, parce qu'alors il est toujours facile à constater.

A. Dans le premier cas, on a regardé le décollement du péricrâne comme un signe de fracture; mais cela n'est pas exact, car le péricrâne peut être décollé, soit primitivement par l'action même du corps vulnérant ou par un épanchement sanguin sous-périostique, soit consécutivement par la suppuration, sans qu'il y ait pour cela fracture du crâne, et ce n'est qu'à titre de présomption et non de signe que nous reproduirons ici les observations dues à Fabrice d'Aquapendente, tout en rendant hommage à la sagacité de ce chirurgien : 1° la plaie ne se cicatrise pas du côté de la fracture, tandis que les autres points guérissent; 2° on voit sortir une humeur ténue et sanieuse de ce côté de la plaie; 3° cette humeur est plus abondante qu'elle ne devrait l'être à proportion de l'étendue de la plaie; 4° les chairs qui croissent à cet endroit sont molles, flétries et presque insensibles; 5° en y glissant une sonde, on sent que les parties molles sont séparées de l'os; 6° il existe en cet endroit une petite tumeur; 7° enfin la fièvre se rallume de temps en temps.

Il est évident que toutes ces particularités peuvent se

rencontrer dans le cas d'une simple contusion du crâne sans fracture, avec décollement suppurant du péricrâne.

B. Quelle est la valeur d'une contusion comme indice du lieu où siége une fracture? Cette circonstance n'a qu'une valeur secondaire; car dans les fractures par contre-coup ce n'est point au-dessous de la contusion que se trouve la fracture.

C. La tuméfaction ou l'empâtement qui survient d'une manière consécutive dans un point des téguments du crâne serait un signe de plus de valeur, s'il n'était pas susceptible aussi lui d'être produit par le simple fait du décollement suppuratif du péricrâne, sans fracture; et, sous ce rapport, à l'observation si remarquable de Dionis, ainsi qu'à celle de de la Motte, mentionnées par Boyer, l'on peut opposer plusieurs des observations de Pott, notamment l'observation troisième de son mémoire (pag. 55, tom. I, traduction de l'anglais sur la 2e édition, année 1767.)

Ce que nous venons de dire de l'empâtement, on peut aussi le dire de la douleur qui se fait sentir dans un point de la tête, et qui est augmentée par la pression du doigt. Il en est de même du mouvement spontané et en quelque sorte automatique de la main du malade vers une partie déterminée et toujours la même.

Tous ces indices pouvant se rencontrer dans des contusions avec décollement périostique sans fracture, aussi bien que dans des fractures, ne sauraient avoir une valeur suffisante pour autoriser à dire qu'il y a fracture. Quant aux signes déduits de la secousse produite au moyen d'un corps tenu entre les dents du malade, que celui-ci presse fortement et auquel on communique des mouvements, on a si bien démontré son inutilité que je ne m'y arrêterai pas. Il n'y a donc de signes certains de la fracture que ceux

qui peuvent être obtenus directement par la vue et par le toucher. Maintenant existe-t-il des circonstances qui autorisent à rechercher l'existence de la fracture en mettant les os à découvert? Je le pense; mais il faut pour cela qu'il existe des signes d'une lésion pouvant nécessiter l'application du trépan; car alors même qu'il y aurait eu en un point des téguments du crâne, la tuméfaction pâteuse, la douleur, le mouvement automatique dont nous avons parlé, il n'y a pas lieu à poursuivre la recherche d'une fracture présumée au moyen de l'incision, tant qu'il n'existe pas d'indication du trépan. La fracture ici n'est donc nécessaire à connaître qu'après que l'opportunité du trépan est admise, et comme moyen de déterminer le point sur lequel celui-ci doit être appliqué.

Les fractures du crâne sont d'autant plus dangereuses qu'elles se rapprochent plus de la base.

Bien que l'on ait pu dire que souvent les grands fracas du crâne sont moins funestes que de simples fêlures, je crois que la règle générale est que, toutes choses égales d'ailleurs, le danger est proportionnel à l'étendue de la fracture, et qu'au lieu de dire souvent, on aurait dû se contenter de dire quelquefois; ce qui n'empêche pas de reconnaître que l'élément principal de gravité dans les fractures réside dans les lésions intérieures, et celles-ci ne sont pas toujours subordonnées à l'étendue de la fracture.

Quelle que soit la conduite que l'on se propose de tenir dans le cas de fractures, il sera toujours utile de pouvoir apprécier toutes les ressources du diagnostic pour reconnaître l'existence des fractures; car si au moment même du coup il n'est pas toujours nécessaire de se livrer à une recherche rigoureuse de la fracture, il peut survenir dans la marche des accidents telle circonstance qui oblige à la rechercher avec soin, et alors les diverses manières

de la constater deviennent fort utiles. Mais disons d'abord que si au moment de l'accident il n'y a point de symptômes de compression, les recherches devront être simples et l'on ne doit y insister que dans la mesure de leur innocuité complète. Ainsi, par exemple, on a donné le conseil, quand la fracture ne commence qu'à l'un des angles de la plaie, d'inciser les tissus suivant le trajet présumé de la fracture; eh bien, ce moyen ne doit être employé que dans les cas où il y a un intérêt immédiat et pressant de s'assurer qu'une fracture existe, ce qui n'a lieu que quand il survient des symptômes qui sont de nature à nécessiter l'application du trépan.

On observe quelquefois des fractures du crâne avec enfoncement considérable, sans qu'il y ait de symptômes de compression au moment même; mais alors presque toujours ces symptômes se manifestent au bout de peu de temps, ainsi qu'on le voit dans les observations suivantes :

Observation XVI.

Cas mortel de fracture avec enfoncement du crâne, dans lequel les symptômes de compression ne parurent que quelques jours après l'accident.

Le 17 juillet 1825, Charles Easton, marin à bord de *l'Océan*, vaisseau anglais, se trouvant à terre à Lisbonne, reçut dans une querelle une blessure à la tête. La blessure, longue d'un demi-pouce, était située à la jonction de l'angle supérieur du pariétal gauche et de l'occipital. La plaie était boursouflée sur ses bords; il paraissait y avoir dépression de la paroi osseuse. En introduisant le petit doigt au fond et en appuyant, on faisait souffrir le malade. Cependant, cette douleur ayant été attribuée plus à l'irritation de la plaie qu'à la compression du cerveau, on se contenta d'un pansement simple.

Pendant quatre jours, il se trouva assez bien, sauf un

peu de mal de tête, ce qui ne l'empêcha pas de se lever et même de travailler.

Mais le cinquième il eut du délire avec un peu de stupeur. La plaie était boursouflée, donnait une suppuration peu louable, et comme on crut qu'il y avait séparation de la dure-mère et du péricrâne, on se décida à appliquer le trépan. Nous incisâmes donc la peau, et, en mettant la boîte osseuse à nu, nous la trouvâmes considérablement déprimée, et une portion de la grandeur d'une couronne s'enfonçait à peu près d'un demi-pouce dans le cerveau et était fracturée en quatre morceaux. Les fragments avaient leurs pointes enfoncées dans le cerveau et tenaient encore par leurs bases à la portion saine, ce qui donnait à cette fracture l'aspect cupuliforme. Nous appliquâmes alors le trépan pour relever les fragments. En enlevant ceux-ci, le cerveau vint se présenter à leur place ; la dure-mère était lésée et offrait une tache légère ; la substance cérébrale elle-même pouvait bien être un peu endommagée.

Pendant 4 ou 5 jours, il fut aussi bien que possible ; mais alors on vit se former au centre de la plaie un petit fongus, qui ne fit qu'augmenter depuis. Il s'en produisit un second bientôt, et en même temps le pus fourni par la plaie devint très fétide; à chaque pansement, il en tombait quelques morceaux, qui étaient remplacés immédiatement par une nouvelle production; et, quoique le malade conservât toutes ses facultés, il baissait visiblement, lorsqu'il expira le 7 août, trois semaines après son accident. — L'autopsie ne fut pas faite. (Fatal case of depressed fracture of the skull in which the symptoms of compression didnot appeir tall some days after the accident by James Wallace assistant surgeon R. N. — *Edinb. Med. et Surj. Journ.*, oct. 1828.)

Observation XVII.

Fracture du crâne. — Contusion du cerveau.

Coup de pied de cheval sur le front, perte momentanée de connaissance, vomissements, issue par la plaie de la matière cérébrale contuse et désorganisée; intelligence, parole, mouvement et sensibilité intactes pendant 2 jours; puis état comateux, insensibilité du membre inférieur gauche, dont le mouvement n'est pas totalement aboli.

Autopsie. Fracture avec enfoncement de l'arcade sus-orbitaire droite et de la voûte orbitaire. Contusion des lobes antérieurs, mais plus marquée du côté droit. (M. Tavignot, Soc. anat. 1840, p. 37).

Afin de ne point confondre la trace d'une fracture avec le sillon d'un vaisseau, avec le trajet d'une suture, et surtout avec les inégalités qui se rencontrent à la circonférence des os wormiens, le moyen le plus sûr dans le cas de doute consisterait à ruginer l'os. Je ne rappellerai point ici les circonstances qui ont été considérées comme des signes commémoratifs, parce que l'on sait généralement aujourd'hui que rien n'est plus infidèle qu'un pareil élément de diagnostic.

Il en est de même des signes qui se déduisent du son de pot cassé entendu par le malade au moment même du coup, quand bien même le malade serait en état (ce qui a lieu rarement) de rendre parfaitement compte de ses sensations au moment où il a été frappé.

Il est des fractures presque inaccessibles à l'observation directe des sens, et dont le diagnostic peut être fondé sur des probabilités si voisines de la certitude, qu'on peut le regarder comme offrant dans la pratique une très grande valeur. Je veux parler de la fracture du rocher dans ses

rapports avec la paralysie du facial et l'hémorrhagie par l'oreille, avec rupture de la membrane du tympan, car ces deux signes à l'état isolé perdent beaucoup de leur valeur.

Toutefois, c'est un exemple de diagnostic poussé, par le moyen des signes rationnels, à un degré de sûreté qu'il est rare, en chirurgie, de devoir exclusivement à ces signes.

J'ai la conviction que dans l'observation suivante il y avait fracture du rocher.

Observation XVIII.

15 juillet 1831. William Coleman, âgé de 37 ans, entre à l'hôpital Middlessex, par suite d'une chute du haut d'une échelle de dix pieds. Il fut relevé sans connaissance, mais à son entrée à l'hôpital il y avait intégrité de l'intelligence. Il existe une plaie de tête au côté droit, dont il est résulté paralysie des muscles de la face du même côté. Il y a hémorrhagie par l'oreille droite, accompagnée de surdité. Quand le malade cherche à fermer les paupières, les bords se rapprochent à peu de distance. Ce mouvement ne résulte pas de la contraction de l'orbiculaire, mais bien du mouvement du globe de l'œil qui remorque en quelque sorte la paupière supérieure.

Saignées, — sangsues derrière l'oreille, — calomel et antimoine.

16 juillet. L'hémorrhagie par l'oreille continue. Amélioration des autres symptômes; il se plaint cependant de douleurs à l'œil droit, où il existe un peu d'ophthalmie.

21 juillet. Il sort de l'hôpital.

20 août. La paralysie de la face continue toujours.

Afin de déterminer quelle est la valeur de l'hémorrhagie par le conduit auditif, comme signe de fracture du rocher, il importe d'examiner des faits qui nous offrent ce

symptôme. Je pense que réduit à lui seul il ne saurait prouver l'existence d'une fracture du rocher ; mais lorsqu'il est accompagné de symptômes graves annonçant la compression de parties importantes du centre nerveux, lorsqu'il est accompagné de l'état comateux et quand la cause de l'accident est de nature à faire penser qu'une grande violence a été exercée sur la tête, ce signe prend alors une grande importance. Si en outre l'examen du conduit auditif fait voir que la membrane du tympan est le siége d'une rupture récente, il y a une presque certitude que l'hémorrhagie est due à une fracture du rocher.

Observation XIX.

Adulte. Chute du haut d'un escalier de dix pieds de hauteur. Sans connaissance ; hémorrhagie par l'oreille, le 19 septembre 1830.

État comateux. Les pupilles un peu dilatées; respiration naturelle; pouls 92; point de plaie appréciable du crâne; il avait été saigné avant son entrée. Applications froides; sangsues; purgatifs, etc. Mort le 22 novembre.

Autopsie. Au-dessus des hémisphères, au-dessous de la dure-mère et à la base du crâne il existe une grande quantité de sang coagulé. Le cerveau est fortement injecté. Les lobes antérieur et moyen gauche sont déchirés, et la substance blanche est de la consistance de pulpe. Plusieurs onces de sérosité se trouvent au-dessous du cérébellum et un peu dans les ventricules latéraux. La portion squammeuse du temporal et la grande aile du sphénoïde sont fracturées horizontalement, tandis qu'une autre fracture existe dans la direction de la portion pétreuse et de la selle turcique.

(*Medico-chirurgical Review*, n° 30, p. 505.)

Le moyen réellement chirurgical appliqué au traitement des fractures du crâne étant le trépan, il s'agit de déter-

miner les indications qui réclament ce moyen de traitement. Dans le cas de fracture, il n'y a que les suivantes : c'est 1° lorsqu'il existe une dépression, un enfoncement de fragments qui compriment le cerveau ; 2° lorsqu'il y a un épanchement sanguin sub-jacent à la fracture, et qui ne peut s'écouler librement par une perte de substance due à celle-ci, et encore il faut ou qu'il y ait des symptômes actuels de compression ou une dépression bien prononcée des fragments osseux. En dehors de ces deux cas, on doit s'en tenir aux moyens généraux ou médicaux proprement dits.

Le fait suivant, dans lequel on voit que deux fractures avec enfoncement ont permis le retour à la santé sans trépanation, prouve, selon moi, combien il importe de tenir aux signes bien caractérisés de compression avant d'en venir au trépan.

Observation XX.

Fracture avec enfoncement des deux parties latérales du crâne.

Le 20 mars 1824. Une roue de devant d'une diligence chargée de dix voyageurs et de bagages passa sur la tête d'un enfant âgé de huit ans.

Le 21. Il était dans un état continuel de torpeur dont il sortait difficilement pour répondre aux questions du médecin. Pouls 120, dur; chaleur et sécheresse de la peau.

Le 22. On constata une fracture considérable avec enfoncement de la portion du pariétal gauche situé au-dessus de la partie moyenne de l'écaille du temporal. Cette portion du pariétal avait 3 pouces de long sur 3/4 de pouce de large et était divisée en trois ou quatre fragments. L'enfoncement avait la profondeur environ de toute l'épaisseur du crâne, et se trouvait de niveau avec la table interne de celui-ci. Au-dessus de cet enfoncement était

une plaie longue de 3 pouces, dont la majeure partie avait été faite au moyen du bistouri immédiatement après l'accident, dans le but de retirer un corps dur que l'enfant avait à sa casquette et que la roue avait fait pénétrer sous la peau lors de l'accident.

Le 27. L'autre côté de la tête fut examiné; on trouva un enfoncement assez profond des os, commençant au haut de l'oreille et allant se terminer au milieu de l'occipital. Cette fracture et l'enfoncement qui l'accompagnait avaient plusieurs pouces de long, et vers le milieu elle offrait un 1/2 pouce d'enfoncement. On crut devoir attribuer celui-ci à la contre-pression d'une pierre convexe au moment de l'accident.

Pendant la maladie on retira encore quelques fragments d'os; mais le malade ne souffrit presque jamais de la tête, n'eut pas de délire; son pouls ne dépassa pas 120; il n'eut pas de saignées; fut seulement soumis à l'usage répété du calomel et de la magnésie.

Le 28 mai la blessure était cicatrisée; un mois après il retourna à l'école; quelque temps après il se plaignit souvent de douleur au front et à la partie antérieure du cou, mais cela n'eut pas de suite, et le 29 août il était parfaitement bien. (*Édimb. med. et surg. Journal*, avril 1825).

Observation XXI.

Adulte. 22 ans, charpentier; constitution athlétique; tomba d'un échafaud sur la tête.

1er septembre 1825. Insensibilité. Dépression au-dessus du sourcil droit d'environ 6 lignes de profondeur résultant de la séparation complète de la portion déprimée des parties osseuses environnantes; les téguments du crâne contus, mais il n'y avait pas de solution de continuité; saignée; reprend connaissance.

2 septembre. Céphalalgie et fièvre ; saignée 20 onces.
30 septembre. Guérison.

La tuméfaction des téguments était disparue, mais la dépression restait toujours. (*Medico-chirurgical Review*, vol. VI, page 170).

La coexistence de plusieurs fractures peut donner lieu dans l'application du trépan à des méprises dont le cas suivant, rapporté dans J.-L. Petit, est un exemple remarquable. Il fait comprendre combien il importe, avant de se décider à l'application du trépan, de s'assurer avec la plus minutieuse exactitude, si indépendamment de la lésion qui est la plus apparente, et qui, au premier abord, semblerait exiger d'emblée l'opération, il n'existe pas quelque autre lésion, susceptible de faire naître des doutes sur le lieu où l'opération doit être pratiquée. C'est donc comme exemple d'une erreur de lieu dans l'application du trépan, d'une répétition dans l'emploi de ce moyen, et en même temps de lésions excessivement graves, se terminant par guérison, que j'ai cru devoir rappeler ici cette observation.

Observation XXII.

Un des grands chirurgiens de ce siècle fut obligé de s'absenter et de quitter une femme à qui il avait appliqué trois couronnes de trépan ; je fus choisi pour continuer le traitement. Depuis huit jours qu'elle était blessée, un grand nombre de saignées et les ouvertures faites par le trépan ne l'avaient pas tirée de l'assoupissement léthargique où elle était depuis l'instant de sa blessure. Une hache était l'instrument dont s'était servi son meurtrier. Il lui en donna deux coups : le premier fut avec le tranchant, qui fit sur le milieu de la suture sagittale une plaie transversale un peu en dédolant, de

manière qu'une portion de chacun des pariétaux avait été coupée ; le second coup, donné avec la masse de la hache, ne fit aucune plaie apparente.

La première blessure, large de deux pouces, qui avait fourni beaucoup de sang, fut seule aperçue du chirurgien. Il la regarda comme l'objet principal, et y appliqua les trois couronnes de trépan dont j'ai parlé; mais ne pouvant croire que l'état dans lequel je trouvai la malade dépendît d'un coup d'instrument tranchant, qui à la vérité était fort pesant, mais qui n'avait pas été porté perpendiculairement, je fis les recherches nécessaires pour en découvrir les véritables causes. Après avoir pansé la plaie, je fis raser toute la tête, et je trouvai une forte contusion sur la partie du crotaphyte qui s'attache sur le pariétal du côté gauche ; ayant ouvert cette contusion, je découvris une fracture considérable qui me détermina à y appliquer le trépan, au moyen duquel je tirai plusieurs pièces d'os enfoncés sur la dure-mère : deux heures après, tous les accidents cessèrent, et la malade fut guérie en moins de trois mois. (J.-L. Petit, *Œuvres chirurgicales*, t. I, p. 63.)

ÉCARTEMENT DES SUTURES.

L'écartement des sutures, comme existant à l'état d'exclusion et sans accompagnement de fracture, est excessivement rare ; je ne l'ai jamais observé, et je ne sais s'il en existe des exemples bien authentiques. J'ai bien vu à la Société anatomique des pièces qui étaient de nature à faire croire au premier abord qu'il y avait simple écartement des sutures; mais, en examinant plus attentivement, on reconnaissait qu'il y avait fracture concomitante, soit que cette dernière eût une autre direction que la suture en apparence disjointe, soit que la fracture siégeât dans la direction même de la suture, et fût susceptible, à un examen super-

ficiel, de faire croire que la suture était simplement disjointe sans rupture du tissu osseux. Ainsi, M. Lenoir a montré une fracture des os du crâne qui intéressait les pariétaux et suivait en avant exactement la suture fronto-pariétale ; en sorte qu'au premier aspect on pouvait croire qu'il y avait simple écartement des os en ce lieu ; mais en y regardant mieux, on voyait que toutes les dentelures qui unissent le frontal au pariétal et réciproquement étaient fracturées.

J'ai vu encore à la Société anatomique un cas où des fractures et disjonctions de sutures se trouvaient combinées de manière à produire une division de la totalité du crâne en deux moitiés latérales : c'est chez une femme qui était tombée d'un troisième étage. Sur cette pièce, on observait l'écartement de la suture médiane du frontal et des pariétaux, et la fracture de l'occipital, en suivant la même ligne. La fracture se continuait en bas, en passant par le milieu de l'apophyse basilaire et de l'ethmoïde, de manière que le crâne se trouvait divisé en deux moitiés latérales.

Si je suis disposé à révoquer en doute l'existence des écartements sans fractures, ce n'est pas seulement parce que j'ai toujours vu que dans des cas regardés comme exemples d'écartements, il y avait des fractures concomitantes, mais c'est surtout parce que le mécanisme des articulations du crâne ne me paraît pas compatible avec la possibilité d'un écartement permanent des sutures sans qu'il y ait fracture en quelque point du crâne.

Il y a de telles analogies entre les effets produits par l'écartement des sutures et ceux dépendant de la fracture du crâne, que nous ne croyons pas devoir y insister; seulement il faut se rappeler que la dure-mère peut quelque-

fois se détacher d'un des côtés de la suture en restant adhérente à l'autre côté.

La tumeur que forme dans ces cas le sang épanché sous le péricrâne est, dit-on, oblongue, s'étendant sur le trajet de la suture. Quant à reconnaître cet écartement au travers des téguments intacts, je crois qu'il est presque impossible de décider si c'est bien à un écartement ou à une fracture que l'on a affaire.

CHAPITRE II.

LÉSIONS TRAUMATIQUES DES VAISSEAUX DU CRANE.

Il est permis, jusqu'à un certain point, de dire que l'artère méningée moyenne appartient au crâne, sinon par sa destination finale, du moins topographiquement, pendant une partie de son trajet; et sous ce rapport nous pourrions considérer les blessures de la méningée moyenne comme devant figurer parmi les lésions traumatiques des vaisseaux du crâne. Toutefois, comme je me propose de traiter, dans un chapitre distinct, les lésions traumatiques des vaisseaux de l'encéphale, je ne m'occuperai point ici de cette artère.

Mais il est un autre ordre de vaisseaux appartenant bien incontestablement aux os du crâne, et dont la blessure doit prendre à nos yeux une grande importance depuis que les travaux sur la phlébite ont démontré le danger qu'entraîne la suppuration de ce genre de vaisseaux; je veux parler des sinus veineux considérables qui rampent dans l'épaisseur du diploé. Je regarde la considération de cet ordre de canaux, dans le cas actuel, comme d'autant plus importante qu'une notable partie des malades qui périssent par les accidents consécutifs des plaies de tête, succombant, suivant moi, à ce que l'on a désigné sous le nom de phlébite ou résorption purulente, je vois dans les lésions des vaisseaux diploïques, et dans la suppuration qu'elles peuvent entraîner, un fait de la plus haute signification.

CHAPITRE III.

LÉSIONS TRAUMATIQUES DES MÉNINGES.

En partant de ce fait d'observation, qu'il n'est pas dans la nature des causes traumatiques d'atteindre et de choisir en quelque sorte, comme le font les causes internes, soit le cerveau séparément de ses membranes, soit ces dernières séparément du cerveau ; en considérant que la distinction des signes, par le seul fait de la fréquente simultanéité des lésions, était difficile et souvent impossible; enfin que la distinction entre l'inflammation du cerveau et celle de ses membranes ne semblait pas fournir, dans le cas de plaies de tête, des indications particulières pour le traitement, on a pu avancer qu'il n'y avait pas lieu à séparer ces deux ordres de lésions, et dans des ouvrages justement estimés nous voyons que l'on réunit et que l'on identifie en quelque sorte l'inflammation du cerveau et celle des méninges.

Cette manière de faire est le plus souvent, à la vérité, la conséquence forcée de la nature des choses, et de l'impuissance de nos moyens d'observation ; mais on a commis, à notre avis, une faute en s'exagérant la difficulté d'établir toute distinction pratique entre les lésions traumatiques du cerveau et celles des méninges.

Je suis convaincu que, si l'on s'était attaché à rechercher avec plus de soin les caractères distinctifs des lésions traumatiques des méninges de celles de l'encéphale, on aurait été mis sur la voie d'inductions pratiques dont on n'a pas soupçonné l'importance, faute d'avoir cru à l'im-

possibilité d'établir, dans tous les cas, un diagnostic différentiel.

Je me bornerai aux questions suivantes : 1° N'est-il pas démontré que la surface de la dure-mère peut être le siége d'une lésion traumatique qui a parfaitement respecté les deux autres membranes cérébrales et le cerveau lui-même? 2° Est-il rationnel d'admettre que les symptômes d'une lésion de cette nature n'auront pas quelques caractères distinctifs de ceux qui appartiennent aux lésions du cerveau proprement dit? La marche de la maladie, sa durée, ses terminaisons n'auront-elles pas quelque chose de suffisant pour permettre de la distinguer?

3° Et pour le traitement, ne voit-on pas la différence que peut entraîner dans les indications, la connaissance que l'on aurait, soit d'une lésion exclusivement bornée à l'extérieur de la dure-mère, soit d'une lésion qui occupe à la fois cette membrane et les parties qu'elle recouvre ?

Je crois donc, non seulement à l'existence parfois distincte des lésions traumatiques de l'encéphale et de ses membranes, mais encore à la possibilité et à la nécessité pour le traitement de les distinguer dans un certain nombre de cas; et pour donner un exemple qui fera mieux comprendre ma pensée, je dirai que si l'on arrivait à obtenir un diagnostic différentiel satisfaisant des cas de suppuration traumatique extérieure à la dure-mère sans complication de lésions des organes subjacents, il y aurait là une source d'indications qui pourrait devenir d'une haute utilité pratique.

Le temps ne m'a pas permis de réunir en assez grand nombre et de comparer avec assez d'attention les observations de lésions traumatiques de la tête pour arriver à démontrer l'exactitude des propositions qui précèdent. D'ailleurs, il faut le dire, les observations que renfer-

ment beaucoup d'auteurs, manquent de détails à un point tel, qu'il est impossible d'en tirer parti pour approfondir la plupart des questions, même les plus simples, de la pathologie des plaies de tête, et, à plus forte raison, des questions aussi délicates que celles dont il s'agit actuellement. Croirait-on, par exemple, que, dans les quarante-trois observations que renferme le mémoire de Pott, et où la mort eut lieu chez vingt-deux sujets, l'état du foie n'a pas été noté dans un seul cas, et que les désordres trouvés à la tête ne sont indiqués que de la manière la plus incomplète et la plus insuffisante! Dans Morgagni lui-même, c'est seulement pour un très petit nombre d'observations que l'on trouve l'indication de l'état anatomique du foie et des poumons.

Ainsi, en plaçant ici ce chapitre, auquel je regrette de n'avoir pas donné le développement qu'il comporte, j'ai voulu du moins indiquer qu'il faudrait réunir les observations dans lesquelles on peut rigoureusement établir qu'il y a lésion traumatique siégeant dans les méninges exclusivement, du moins par rapport au cerveau. J'ai voulu exprimer cette opinion que dans l'étude de ce genre d'observations existent des éléments importants pour le diagnostic et la thérapeutique des affections qui nous occupent, et que si un travail est fait en ce sens, et avec tout le soin convenable, il me paraît de nature à répandre de nouvelles lumières sur la question si complexe des plaies de tête.

Je chercherais, si j'en avais le temps, à établir par des faits précis plus que par le raisonnement, la distinction dont j'ai parlé pour un certain nombre de cas; cela toutefois ne me conduit pas à méconnaître que dans le chapitre qui va suivre nous trouverons que les lésions du cerveau coïncident le plus habituellement avec les lésions des membranes.

Mais je n'en persiste pas moins à dire qu'il me paraîtra exister dans la pathologie chirurgicale une lacune, tant que je n'y verrai pas une section ayant pour titre : Lésions traumatiques des méninges, et particulièrement de la dure-mère.

CHAPITRE IV.

LÉSIONS TRAUMATIQUES DU CERVEAU.

Nous avons toujours à parcourir la série des lésions sous le rapport de la nature d'instrument qui les a produites. Nous examinerons donc les plaies par instruments piquants, tranchants et contondants, en insistant d'une manière particulière sur la contusion de la substance cérébrale. C'est principalement en parlant des accidents des plaies de tête que nous aurons à examiner la signification vraiment importante de ces plaies; aussi, nous insisterons très peu en ce moment sur les divisions scolastiques indiquées à ce sujet; car ce n'est pas là que se trouvent les difficultés.

Nous prendrons l'expression de plaies du cerveau dans l'acception de plaies des centres nerveux renfermés dans la cavité encéphalique. Ainsi, nous dirons quelque chose des plaies du cerveau proprement dit, du cervelet et du mésocéphale.

Lorsque l'instrument a atteint le mésocéphale ou le bulbe rachidien supérieur, la plaie est absolument mortelle.

Je n'ai trouvé aucune observation qui vînt contredire cette assertion, et j'ai rapporté, à l'article Fracture du crâne, deux faits qui montrent avec quelle instantanéité la lésion du bulbe rachidien supérieur est mortelle.

Les plaies de la base du cerveau, sans être décidément mortelles, sont très dangereuses.

PLAIES DU CERVELET.

Dupeyron, d'après Petit, rapporte l'observation d'un soldat qui reçut une blessure du cervelet et qui vécut quarante-trois heures.

Une autre observation de plaie du cervelet est mentionnée dans le Sepulcretum. Il est question d'un Suisse qui, à la suite d'une blessure de ce genre, mourut au bout de quatre jours. Le cervelet gauche parut noir et corrompu, et on retira de la partie intime de sa substance un petit morceau d'os conique et pointu qui appartenait au crâne. (Morgagni, 51e lettre.)

Observation XXIII.

Une femme de la campagne se frappe si violemment la tête en roulant sur un escalier, qu'ayant perdu sur-le-champ la faculté de parler, de sentir et de mouvoir les membres, surtout les inférieurs, elle meurt dans l'espace d'une heure en rendant du sang par le nez et une oreille.

Autopsie. Fracture du rocher et de la partie osseuse du méat auditif; rupture des sinus latéraux, de la dure-mère et de la membrane du tympan; épanchement sanguin; lésion légère du cervelet (comme cette lésion n'existait pas seule, on ne peut rien en conclure relativement aux symptômes observés. (Morgagni, 51e lettre.)

On cite le fait d'un homme qui guérit après qu'on lui eut enlevé avec une épée une portion assez considérable de l'occiput avec une partie notable de la substance corticale du cervelet.

Vesling parle aussi d'un vieillard qui avait reçu au cervelet une blessure de la largeur de deux doigts, et avait guéri.

Fallope aurait aussi, à ce qu'il semble, mentionné un cas de blessure du cervelet. Il en serait sorti une petite portion de cervelet et plusieurs petits fragments d'os; le malade avait guéri.

Morgagni, qui rapporte les trois observations précédentes, me paraît douter de leur authenticité, et il est de l'avis de Bohn, qui avait vu beaucoup de ces blessures; à savoir : que si l'on consulte l'expérience, on observera peut-être à peine un seul sujet qui soit guéri d'une blessure du cervelet. (51e lettre.)

PLAIES DU CERVEAU PAR INSTRUMENTS PIQUANTS.

Les instruments aigus qui arrivent jusqu'au cerveau ne font presque jamais une simple piqûre du crâne; l'os est toujours fendu, et quelquefois le corps vulnérant en détache des parties qui peuvent pénétrer dans la substance cérébrale (*il y a quelques faits de piqûre du cerveau sans fracture*), soit par les fontanelles dans l'enfance, soit à travers des trous fermés seulement de parties molles.

Parmi les plaies produites par des instruments piquants qui peuvent atteindre la base du cerveau, on trouve surtout les plaies de l'orbite.

A l'autopsie on a trouvé la voûte orbitaire fracturée et le lobe antérieur du cerveau en suppuration.

A la partie supérieure et sur les parties latérales du cerveau, les plaies par instrument piquant sont moins dangereuses. Il existe de nombreux exemples de guérison dans des cas semblables; malgré cela, la guérison peut être regardée comme l'exception, et la perte du sujet comme la règle.

Les plaies par instruments piquants dans le cerveau peuvent déterminer divers accidents qui sont : 1° la suspension immédiate de certaines fonctions; 2° l'épanchement

de sang; 3° la suppuration; 4° la présence d'un corps étranger.

Ce que nous pouvons dire de la première question, nous l'avons dit en parlant des effets produits par l'instrument, suivant qu'il a atteint telle ou telle partie des organes encéphaliques. En ce qui touche la suppression immédiate de certaines fonctions, l'épanchement, la suppuration, etc., nous nous en occuperons en parlant des accidents généraux des lésions traumatiques du crâne. Les corps étrangers sont ou des portions d'os ou l'instrument vulnérant lui-même. Quelquefois l'instrument est resté entier, mais une portion plus ou moins longue de sa pointe a été enfoncée dans le cerveau; d'autres fois l'instrument s'est brisé, et alors tantôt c'est assez loin du crâne pour laisser prise aux moyens évulsifs, tantôt c'est trop près de l'os pour que le corps puisse être saisi par aucun instrument, dans quelques cas enfin il s'est rompu dans le crâne de manière à ne pouvoir être aperçu au-dehors.

Les piqûres du cerveau sont très graves, leur pronostic doit être très circonspect.

PLAIES DU CERVEAU PAR INSTRUMENTS TRANCHANTS.

Les plaies par instruments tranchants, même très étendues, peuvent guérir sans accidents, surtout quand elles occupent la partie supérieure de la tête (observations de La Motte, de Sennert, de Marchettis et de Bohn) : sur les parties latérales du cerveau, elles sont beaucoup plus graves.

Le cerveau peut être atteint par des instruments tranchants dans presque toutes ses parties, mais il est peu commun que la plaie s'étende jusqu'à la cavité des ventricules. Le fait suivant, extrait des lettres de Morgagni, est un exemple de cette dernière lésion.

Observation XXIV.

Un homme est blessé avec un instrument tranchant à la partie antérieure et postérieure gauche de la tête ; il commence à se plaindre, quatre jours après avoir reçu ses blessures, de douleurs violentes aux lombes et quelques jours après dans tout le corps ; aphonie le seizième jour ; perte de l'usage de tous les sens internes ; mort.

Autopsie. — La blessure antérieure était parvenue jusqu'au commencement de la substance médullaire du cerveau ; la postérieure avait blessé le cerveau jusqu'à la cavité du ventricule gauche. (Morgagni , 51e lettre.

PLAIES DU CERVEAU PAR INSTRUMENTS CONTONDANTS.

Les blessures par armes à feu paraîtraient plus dangereuses dans le cas où le cerveau lui-même a été touché que dans ceux où le projectile n'a pas traversé la cavité du crâne. Cependant, chose que le raisonnement eût difficilement fait prévoir , dans beaucoup de cas c'est le contraire qui a lieu. Toutefois, il ne faudrait pas se laisser trop influencer par quelques exemples de guérisons inespérées, et je crois qu'on peut avancer que sur un nombre égal de faits dans lesquels il y a eu contact direct avec la substance cérébrale, et de cas, au contraire, dans lesquels cette circonstance n'a pas eu lieu , les suites les plus défavorables appartiendraient aux faits de la première catégorie.

Observation XXV.

Lésion traumatique du cerveau. — Epilepsie à la suite.

Un fermier, appelé Meen, fut blessé à la tête en déchargeant son fusil par un morceau de la culasse qui éclata.

Ce morceau avait traversé son chapeau, percé l'os frontal un peu à gauche de l'apophyse épineuse de cet os, et à un pouce et demi environ au dessus du rebord de l'orbite, et pénétré dans le cerveau, entraînant devant lui un morceau circulaire du chapeau et plusieurs fragments d'os.

Il tomba, étourdi du coup qu'il avait reçu, mais il put se remettre bientôt et gagner, avec l'aide de quelqu'un, la maison la plus proche, d'où il fut transporté dans une charrette chez lui.

Je le trouvai assis sur une chaise et en état de me donner tous les détails nécessaires sur son accident. Le morceau de culasse avait été retiré lorsqu'il ôta son chapeau. Et comme il n'y avait pas d'hémorrhagie, j'appliquai un morceau de diachylon, pendant qu'on allait me chercher mes instruments. Au bout de dix minutes environ, le malade eut une attaque d'épilepsie bien marquée, qui cessa dès que j'eus retiré le morceau de diachylon sous lequel je vis qu'il s'était formé un petit caillot de sang, dont la pression, quoique légère, troublait ainsi les fonctions de l'encéphale.

Je fis une incision cruciale aux téguments, et je trouvai inutile l'application du trépan. A un pouce environ de profondeur dans le cerveau, je sentis avec la sonde un corps dur que je reconnus, après l'avoir retiré, pour être un morceau du chapeau, circulaire et correspondant, pour la forme et les dimensions. à celle de l'éclat de la culasse. Je retirai aussi plusieurs esquilles qui avaient pénétré assez profondément dans le cerveau, dont il sortit également une certaine quantité. Les téguments furent alors rapprochés, la plaie pansée légèrement. Saignée, purgatifs répétés plusieurs fois.

Le malade se guérit parfaitement; mais, depuis lors, il a eu deux ou trois attaques d'épilepsie auxquelles il n'avait jamais jusque là été sujet. Octobre 1835. *Edimb. med. et surg. Journal*, page 260.)

De la contusion du cerveau.

Il est facile de se convaincre, en parcourant les auteurs qui ont traité des lésions traumatiques du crâne et des organes qu'il renferme, que la contusion du cerveau est une lésion dont on n'a donné qu'une description fort incomplète. Ainsi, Boyer ne l'envisage pas comme une complication particulière, il se contente de l'indiquer en énumérant les causes de l'inflammation traumatique.

Les écrits de Quesnay, insérés dans les Mémoires de l'Académie de chirurgie, n'en font point mention; et Sanson lui-même, dans le Dictionnaire de médecine et de chirurgie pratique, n'en a tracé qu'un tableau bien restreint. Suivant lui, la contusion du cerveau « est le ré- » sultat de l'action, sur le crâne ou sur ses organes eux- » mêmes, d'un corps obtus, qui a ou non déterminé la » rupture de l'enveloppe osseuse. » Qui ne voit que cette définition n'est point exclusivement propre à la contusion, et qu'elle convient tout aussi bien à la commotion, et même à la compression?

Tâchons donc de préciser davantage le sens qu'on doit attacher à cette dénomination.

Par contusion du cerveau, nous croyons qu'on doit entendre une altération de la pulpe cérébrale produite par l'action immédiate ou médiate d'un corps obtus, consistant dans sa meurtrissure, son froissement, et caractérisée par la déchirure des vaisseaux capillaires, et l'attrition plus ou moins marquée des fibres nerveuses.

Le mécanisme suivant lequel survient la contusion du cerveau n'est pas toujours le même; cette lésion peut être produite de deux manières principales : ainsi, tantôt le corps contondant, après avoir traversé l'enveloppe osseuse, vient agir directement sur l'encéphale, soit que les ménin-

ges soient divisées, soit que ces membranes n'aient éprouvé aucune solution de continuité; et tantôt, le corps contondant ne pénétrant pas à l'intérieur du crâne qu'il a ou non fracturé, n'agit sur le cerveau que médiatement.

La contusion immédiate doit être assez rare; on conçoit cependant qu'une balle qui viendrait frapper obliquement la tête, pourrait, après avoir perforé le crâne, glisser à la surface de l'encéphale, et y produire simplement la lésion qui nous occupe.

Quant à la contusion médiate, celle qui s'observe presque constamment, elle peut avoir lieu dans le point de l'encéphale qui touche la portion du crâne où a agi la violence extérieure; ou bien, se produisant plus ou moins loin de ce lieu, elle est dite par contre-coup, et alors elle peut occuper une partie superficielle ou une partie profonde du cerveau; exister dans le point de l'organe diamétralement opposé à celui du choc extérieur, ou dans un autre endroit plus ou moins éloigné de celui-ci. Enfin, il peut arriver, si la violence est extrême, que la contusion occupe à la fois presque tous les points de l'encéphale.

Quel que soit du reste le siége de la contusion médiate, il se présente à l'esprit deux explications pour s'en rendre compte.

Les lois de la physique apprennent que lorsque le crâne est soumis à une percussion violente, il subit, en vertu de son élasticité, un aplatissement à la suite duquel il se rétablit dans sa forme primitive. Or, au moment de cet aplatissement, le cerveau doit être brusquement pressé par son enveloppe osseuse; il est donc présumable qu'une pression de cette nature pourrait en déterminer la contusion.

Les choses ne se passent pas toujours ainsi, et l'enveloppe osseuse n'agit le plus souvent qu'en transmettant

au viscère qu'elle protège le choc qui lui est communiqué du dehors.

Les lésions anatomiques de la contusion du cerveau varient, suivant qu'on les étudie avant ou après le développement de l'inflammation ; et du reste nous n'avons à nous occuper ici que de celles qui existent dans la première période, puisque nous traiterons ailleurs de l'inflammation.

C'est avec raison qu'on a admis différents degrés de contusion du cerveau, du cervelet, de la protubérance annulaire. Dans un premier degré, en effet, le sang est seulement sorti des vaisseaux capillaires, veineux et atériels, et les substances grise et blanche ne sont nullement désorganisées ; elles sont tout simplement ponctuées, on dirait qu'à l'aide d'un pinceau un liquide rouge y a été déposé.

Dans le second degré, un sang noir et rouge baigne plus abondamment les parties lésées ; il est comme extravasé sous l'arachnoïde et la pie-mère, dans les anfractuosités comme dans l'épaisseur des circonvolutions, et donne aux deux substances un aspect marbré bien tranché.

Enfin, dans un troisième et dernier degré, la désorganisation est portée à un tel point, que l'œil le mieux exercé ne saurait reconnaître la structure primitive des deux substances. Elles semblent mêlées, combinées avec le sang, et simulent une sanie épaisse et gluante. Plus d'apparence fibreuse ; tout est confondu, à part quelques débris membraneux qui flottent au milieu de cette espèce de bouillie noirâtre : on croirait voir de la lie de vin ou le tissu splénique ramolli.

Un des faits les plus curieux de la pathologie du cerveau, c'est que la contusion de cet organe ne soit pas suivie immédiatement de troubles fonctionnels. L'extravasation

de sang dans la matière nerveuse, la déchirure plus ou moins considérable de cette substance, ne sont pas des lésions assez profondes pour empêcher, du moins d'une manière appréciable, la portion de l'encéphale où elles se manifestent de continuer à remplir ses fonctions; il faut qu'un travail morbide, l'inflammation, vienne s'emparer de la partie contuse, et alors les modifications fonctionnelles qui surviennent sont celles qui s'observent dans l'encéphalite. Cependant, si la contusion est très étendue, ainsi que cela a lieu dans les chutes d'une hauteur considérable, la mort peut en être la suite immédiate, comme lorsqu'il survient une violente commotion; et alors c'est seulement par l'autopsie que l'on peut reconnaître à laquelle de ces deux causes la mort doit être attribuée.

Mais les cas de cette espèce sont rares, et le plus souvent il s'écoule plusieurs jours avant que les symptômes de la contusion, c'est-à-dire ceux de l'encéphalite, n'apparaissent.

Malheureusement pour la certitude du diagnostic, l'observation clinique vient quelquefois contredire cette loi (exposée dans Sanson). Le fait suivant que M. Aubry a communiqué à la Société anatomique est une preuve évidente de ce que nous avançons :

Observation XXVI.

Le 31 janvier dernier (1), un carrier de quarante ans fit une chute de 10 à 13 mètres de hauteur, et se fit au côté gauche de la tête une plaie avec fracture du pariétal, et enfoncement d'une portion d'os vers la cavité crânienne. Il y eut d'abord perte de connaissance pendant quelques minutes; mais bientôt ce phénomène se dissipa, et le

(1) Cette observation doit être publiée prochainement dans les Bulletins de la Société anatomique.

blessé, qui avait été transporté à l'hôpital Cochin, resta vingt-quatre heures sans offrir aucun accident, ni fièvre ni trouble dans les fonctions des centres nerveux.

Au bout de ce temps, une encéphalite se déclara, et le malade mourut trente-six heures après le début de cette maladie, sans avoir offert d'hémiplégie. On trouva à l'autopsie environ une cuillerée à café de sang liquide épanché entre le crâne et la dure-mère, et un aplatissement marqué des circonvolutions cérébrales, déterminé par la pression de la portion d'os enfoncée; il n'y avait d'ailleurs aucune modification ni dans la couleur ni dans la consistance de la pulpe cérébrale. Les membranes du cerveau n'offraient, non plus, rien de morbide.

La contusion, quand elle donne lieu à un abcès superficiel, peut permettre la guérison par l'issue du pus à travers la dure-mère ouverte à cet effet. L'exemple suivant, de J.-L. Petit, est l'un des plus remarquables qu'on puisse trouver. (*Médecine opératoire* de Sabatier, tome II, page 64. — Observation de J.-L. Petit.)

Observation XXVII.

Un enfant eut une fracture au crâne avec enfoncement; les pièces d'os qui se trouvèrent détachées furent ôtées; les accidents cessèrent jusqu'au huitième jour, qu'ils revinrent avec plus de force, J.-L. Petit, qui pansait le malade, s'aperçut que la dure-mère faisait bosse à l'endroit où elle était découverte; il y fit une incision, laquelle procura la sortie du pus d'un abcès qui avait son siége dans le cerveau; la suppuration continua à se faire avec facilité, et le malade guérit.

En thèse générale, on peut dire que le pronostic de la contusion est grave; car, lorsqu'elle est assez forte pour donner lieu à des symptômes bien tranchés, il est bien rare que l'inflammation à laquelle elle donne lieu se ter-

mine par résolution : presque toujours un abcès en est le résultat, et si le pus ne trouve pas une issue à l'extérieur, les symptômes de la compression sont suivis de près par la mort.

CHAPITRE V.

LÉSIONS TRAUMATIQUES DES VAISSEAUX ENCÉPHALIQUES.

Ces lésions peuvent être envisagées sous deux points de vue : celui des hémorrhagies ; celui des épanchements qui peuvent en être la conséquence. 1° Sous le rapport de l'hémorrhagie, c'est-à-dire de la perte de sang, bien que l'on possède quelques observations qui prouvent ou qui tendent à prouver que le seul fait de la perte du sang peut devenir dans certaines lésions traumatiques de l'encéphale une cause de mort ; cependant on peut dire que ce n'est presque jamais à ce titre que la lésion des vaisseaux est grave. 2° Sous le rapport de l'épanchement sanguin à l'intérieur du crâne ; c'est, on en conviendra, véritablement là que se trouve l'importance de la lesion.

Les lésions traumatiques des vaisseaux encéphaliques se divisent en celles des artères et des veines, ces dernières sont représentées dans la cavité encéphalique par les sinus de la dure-mère.

ARTÈRES.

Carotide interne.

On a observé la rupture de la carotide interne dans son canal osseux? La science en possède, je crois, quelques exemples, mais il m'a été impossible de les retrouver.

J'ai placé ici l'observation suivante seulement à cause du titre qu'elle porte dans la thèse de Sanson, mais l'ab-

sence de détails sur la lésion du vaisseau à l'autopsie ne me permet pas d'affirmer qu'elle justifie parfaitement le titre qui lui a été donné. Je vois bien que la lésion osseuse est en rapport avec une déchirure du vaisseau, et la fait concevoir, mais en pareil cas il faut des assertions mieux précisées et une description anatomique complète de la lésion.

Observation XXVIII.

Fracture du crâne. — Déchirure de la carotide gauche dans le canal carotidien. — Épanchement considérable dans le crâne. — Hémiplégie du même côté.

Le 26 janvier 1827, on apporta, salle Sainte-Jeanne (Hôtel-Dieu), à onze heures du matin, un individu qui venait de faire une chute de 20 pieds. Il était tombé sur la tête, à la partie supérieure gauche de laquelle existe une plaie contuse d'où il s'écoule peu de sang. Le malade est sans connaissance, ses yeux entr'ouverts sont insensibles à la lumière; la bouche est aussi entr'ouverte; les ailes du nez sont fortement dilatées; la respiration se fait avec bruit et difficulté, elle est râleuse plutôt que stertoreuse; les pupilles sont légèrement dilatées et immobiles; le pouls est plein, mou du côté droit; aux bras et à la jambe il y a contracture. Si l'on soulève ces membres, ils retombent; mais moins pesamment que ceux du côté gauche où l'insensibilité et la résolution sont complètes. De ce dernier côté, avec quelque force qu'on pince la peau, le malade n'en témoigne aucun signe d'impatience; nul écoulement fécal ni urinaire. Deux saignées peu abondantes.

Sangsues en permanence derrière les oreilles, eau froide sur la tête, synapismes aux mollets, petit-lait émétisé.

A la visite du soir, son état est peu modifié; la respi-

ration plus précipitée, tout annonce une fin prochaine; du sang s'écoule par la bouche et le nez. Le malade meurt le 27 au matin, à cinq heures trois quarts.

Autopsie. Roideur cadavérique très prononcée; le crâne est scié circulairement du côté gauche; entre la dure-mère et le crâne, dans la région temporale et les fosses moyennes, on trouve un vaste épanchement circonscrit qui s'étend, d'avant en arrière, dans une étendue de six pouces sur trois de haut en bas. Ce caillot a un pouce d'épaisseur au centre. La fracture du crâne s'étend depuis le pariétal gauche, la portion écailleuse du temporal, le rocher, jusque sur la base du sphénoïde, la grande aile droite et le rocher du même côté. La petite aile du sphénoïde de ce côté est séparée du frontal; l'hémisphère gauche du cerveau, dans ses points correspondants au caillot, est déprimé, enfoncé; les ventricules contiennent un peu de sérosité sanguinolente; des traces de contusion occupent la portion gauche de la protubérance et vont se perdre insensiblement vers la ligne médiane.

Épanchement sanguin dans la plèvre gauche et dans l'épaisseur du muscle grand pectoral; du même côté, fracture des deuxième, troisième, quatrième et cinquième côtes gauches.

(Observation 26, p. 197, Sanson, des *Hémorrhagies traumatiques.*)

A côté des ruptures de la carotide primitive, je mentionnerai quelques exemples de blessures des artères qui en naissent, telles, par exemple, que les artères cérébrales. Comme ces dernières sont placées à une grande profondeur, elles ne peuvent être atteintes que par des instruments qui, indépendamment de la blessure artérielle, ont nécessairement causé de grands désordres dans l'organe encéphalique. A ce titre, la blessure du vaisseau peut être considérée comme une complication dont l'impor-

tance doit s'effacer en grande partie en présence de la lésion principale. La blessure de ces artères ne me paraît donner lieu à aucune indication thérapeutique particulière; mais il m'a paru utile de la noter comme circonstance qui éclaire toujours quelques points de la pathologie chirurgicale du cerveau.

Observation XXIX.

Plaie pénétrante du crâne. — Blessure de l'artère du corps calleux.

Un homme qui venait de recevoir un coup de fleuret dans la fosse orbitaire droite, immédiatement au-dessus de l'arcade sourcilière, fut apporté à l'Hôtel-Dieu dans l'état suivant : l'œil blessé était proéminent, tous ses vaisseaux et ceux des paupières fortement injectés et le malade dans un état de stupeur profonde, sans la moindre faculté de voir, d'entendre et de parler. Les accidents allèrent en s'aggravant ; le délire, la paralysie, la difficulté de la respiration, s'y joignirent ; il mourut.

Autopsie. La pointe du fleuret avait traversé la partie supérieure de la voûte orbitaire ; le tissu cérébral était gravement intéressé ; une esquille osseuse poussée par le fleuret avait déchiré une partie du lobe antérieur du cerveau vers sa base. L'instrument lui-même avait pénétré jusqu'au lobe antérieur, en passant au-dessous du ventricule latéral. On voyait des caillots de sang qui provenaient de l'artère du corps calleux que l'instrument avait lésé. Il existait en outre, à la base du crâne, dans la cavité de l'arachnoïde, un énorme épanchement de sang artériel, lequel provenait également de la même source. (Arch. de médecine, année 1828.

Dans l'observation suivante, qui m'a été communiquée par M. Maisonneuve, il y avait blessure de la cérébrale moyenne.

Observation XXX.

Blessure de l'artère cérébrale moyenne.

Le 12 janvier 1841, femme de vingt-deux ans, Hôtel-Dieu, salle Saint-Paul, 20. Coup de pistolet à la tempe gauche; plaie; petites esquilles; hémorrhagie venant de l'intérieur du crâne; mort le lendemain. A l'autopsie, balle dans le cervelet, ayant traversé le cerveau. L'artère lésée était la cérébrale moyenne.

Observation XXXI.

Méningée moyenne.

Adulte; trente-cinq ans; coup sur la tête et chute consécutive sur le pavé (sur le côté droit).

6 juin. Insensibilité complète; respiration ronflante; pupilles dilatées, et surtout la droite; hémorrhagie de l'oreille droite et épistaxis; pouls 66, faible et irrégulier; extrémités froides. Au-dessus de l'angle postérieur et supérieur du pariétal, on sent une tumeur très ferme de la grandeur d'une pièce de 3 francs. Point de fracture appréciable.

7 juin. Mort.

Autopsie. Fracture au-dessous de la tumeur et à droite; elle s'étend du centre de l'impression faite par le muscle temporal sur le pariétal jusqu'au milieu de la portion squameuse du temporal, où elle se bifurque; une division se dirige en arrière et en bas vers le milieu de l'apophyse mastoïde; l'autre s'étend en avant et en dedans. Une portion du pariétal est déprimée, et la fracture de cet os est comminutive. (Les os du crâne, et surtout le pariétal droit, n'avaient pas la moitié de leur épaisseur normale, et étaient très diaphanes étant exposés à la lumière.) Entre le pariétal et la dure-mère, il existe une couche de sang coagulé qui occupe un espace de 4 pouces

carrés. Rupture de la méningée moyenne avec épanchement entre la dure-mère et l'arachnoïde formant une couche qui s'étend au-dessus de tout l'hémisphère droit et une portion du gauche. La substance cérébrale est à l'état normal. (*Médico-chirurgical Review*, n° 30, p. 505.)

Observation XXXII.

5 novembre 1829. Garçon; seize ans; chute sur la tête de 14 pieds de hauteur.

Légère blessure au-dessus de l'oreille; il n'a pas perdu d'abord connaissance; une heure après, vomissements, respiration ronflante; pouls faible, mais plus fréquent; dilatation de la pupille droite; stupeur; se plaignant cependant lorsqu'on comprimait la blessure.

Traitement. Incision en forme de T au-dessus de l'oreille : on trouva une fissure traversant les parties latérales et postérieures du pariétal et du temporal avec légère dépression au-dessous. Opération du trépan. Le doigt pénètre alors dans une collection considérable de sang coagulé, au-dessous de laquelle on pouvait sentir la dure-mère profondément déprimée et détachée de l'os dans une étendue circulaire de 2 à 3 pouces de diamètre. Ayant retiré cette masse de sang coagulé (4 à 5 onces), on vit la dure-mère intacte; mais le sang se reproduisit aussitôt; une branche de l'artère méningée moyenne avait été lésée, et le sang s'en échappait en jet. On fit la ligature de l'artère; on nettoya la surface de la dure-mère, qui ne s'était pas relevée à sa position normale; on rapprocha les téguments par une suture, et on posa la tête sur le côté malade, laquelle fut constamment humectée par les applications froides.

Réaction vers le soir; saignée; la dure-mère est revenue à sa place normale.

6 novembre. Augmentation de la dilatation de la pupille; pouls 130; insensibilité.

11 novembre. Mort.

Autopsie. La fracture s'étendait de la partie supérieure et postérieure du pariétal droit jusqu'à la base du crâne, passant à travers la portion squameuse du temporal, ainsi qu'autour de la portion pétrée (qui était presque détachée), et se terminait au corps du sphénoïde. La dure-mère, qui était détachée de l'os, n'était pas altérée, recouverte seulement par une couche bien adhésive de substance pâle, rougeâtre, coagulée. La ligature libre dans la plaie avait été faite sur l'une des principales divisions de la méningée moyenne, et n'avait pas été portée à travers toute l'épaisseur de la dure-mère.

La *lésion principale du cerveau* était au côté opposé à celui de la fracture, et consistait en une contusion avec épanchement de sang sous la pie-mère et en quelques points superficiels du cerveau. Il y avait à peine des traces inflammatoires limitées à la partie supérieure des hémisphères, où l'arachnoïde était épaissie et la pie-mère injectée. (*Médico-chirurgical Review*, n° 21, p. 239.)

Observation XXXIII.

Blessure de l'artère méningée moyenne.

Un femme âgée de cinquante ans tomba d'une échelle par terre. Blessure au-dessus de l'œil gauche; il sort du sang par la bouche. Paralysie de tout le corps, excepté de la main droite. Elle meurt quinze heures après la chute.

Examen du cadavre. Plusieurs fractures existaient sur l'os qui forme la partie supérieure de l'orbite gauche; du côté droit, l'artère qui parcourt la dure-mère était déchirée et avait répandu du sang, qui s'était coagulé, et dont on voyait environ 2 onces entre cette méninge et l'os pétreux. (Morgagni, 51e Lettre, § 57.)

On voit que parmi les épanchements sanguins produits

par la blessure de l'artère méningée moyenne, il peut survenir des épanchements considérables et dont l'abondance est une cause imminente de mort; car dans les trois observations précédentes on voit que l'épanchement dans la première occupait une étendue de 4 pouces carrés, dans la seconde était de 4 à 5 onces, dans la troisième de 2 onces. Dans la première des observations ci-dessous mentionnées comme exemple de décollement des sinus, il y avait encore un épanchement considérable. En un mot, la rupture de la méningée moyenne est une cause d'épanchements abondants et de compression qui peut être mortelle. Comme d'une autre part l'hémorrhagie de cette artère peut être arrêtée par les moyens de l'art, toutes les fois que l'on peut avoir de grandes présomptions de sa blessure d'après le siége de la fracture et la marche des symptômes, je crois qu'il y a l'une des indications les plus légitimes du trépan, et que c'est dans des cas de ce genre qu'il est permis d'espérer des succès remarquables.

Dans l'observation suivante dont j'ai vu les pièces à la Société anatomique, il y avait encore une rupture de l'artère méningée.

Observation XXXIV.

M. Tessier présente un cas de fracture du crâne avec épanchement sanguin à l'extérieur de la dure-mère. On a trouvé une déchirure de l'artère méningée moyenne qui est croisée perpendiculairement par une fracture dirigée dans le sens antéro-postérieur, et au côté droit du crâne.

Il est très rare que la cause de mort dans les blessures de la méningée moyenne soit l'hémorrhagie; c'est pour ce motif que j'ai cru devoir réunir aux autres observations de blessures de la méningée, un cas où cette lésion donna

lieu à une hémorrhagie mortelle. La circonstance d'offrir une tumeur anévrysmale indique peut-être chez le sujet de cette observation, des conditions particulières dans le volume de ce vaisseau, qui rendent compte du résultat observé; mais le défaut d'une description complète nous laisse dans le doute à cet égard. Toutefois, si l'on se rappelle les faits connus dans la science, où la blessure d'artères, qui ne sont pas plus volumineuses que la méningée, ont donné lieu à des hémorrhagies mortelles, on comprendra parfaitement l'existence de ce danger dans les blessures de la méningée.

Observation XXXV.

Blessure par une opération chirurgicale dans un cas d'anévrysme de l'artère méningée moyenne incisée pour une loupe. — Mort par hémorrhagie. (Krimer, *Journal de Graefe.*)

Cette tumeur, prise et opérée pour une loupe, existait à la tempe gauche, et avait la grosseur d'une noix; elle était fixée à l'os même par un pédicule de la grosseur d'une plume à écrire, que l'opérateur coupa d'un seul coup de bistouri. Mais à l'instant un jet de sang artériel vint l'effrayer : il crut avoir ouvert la temporale profonde; l'exploration la lui démontra intacte : l'ouverture qui fournissait le sang avait son siége dans l'os même. Quoique la malade n'eût perdu qu'une livre et demie de sang, elle tomba en syncope, et mourut quelques heures après. Il paraît qu'après l'ablation de la tumeur l'artère se retira de l'ouverture faite à l'os, et que le sang, dont l'écoulement au-dehors était empêché par le tamponnement, continua de s'épancher dans l'intérieur du crâne.

Observation XXXVI.

Hémorrhagie de l'artère sphéno-épineuse.

Dans un cas de fracture du crâne et de trépanation sur l'angle pariétal, la compression latérale ayant été inutilement employée pour arrêter une hémorrhagie fournie par l'artère sphéno-épineuse, on s'en rendit maître en introduisant dans l'ouverture de petits morceaux de cire. (Latour, *Histoire philosophique et médicale des hémorrhagies, de leurs causes*, etc. Paris, 1828, 2 vol. in-8°, t. I, pag. 35.)

SINUS DE LA DURE-MÈRE.

S'il est un point de l'économie où les plaies des veines doivent paraître redoutables, c'est assurément aux sinus de la dure-mère. Nulle part, peut-être, on ne trouve réunies, au premier aspect, tant de conditions favorables au triple danger de l'hémorrhagie, de la pénétration de l'air dans les veines et de la phlébite.

Le volume des sinus, dont les plus larges sont, par leur position, précisément les plus vulnérables, le voisinage du principal moteur du sang qui le lance au cerveau par quatre grosses artères, avec une impulsion qui n'a pas eu le temps de s'affaiblir, impulsion qui lui imprime une nouvelle vitesse par la compression latérale produite au moment du soulèvement de la masse encéphalique, à chaque contraction du ventricule gauche; ces circonstances qui facilitent l'hémorrhagie ne me semblent pas encore les plus graves. On ne le sait que trop, en effet, aux blessures pénétrantes du crâne, c'est bien moins dans la perte de sang elle-même que gît le péril que dans son épanchement entre une boîte inextensible et un organe tellement

délicat que la moindre gène mécanique peut en abolir les importantes fonctions.

N'est-il pas à craindre que l'obstacle apporté par l'art lui-même à l'écoulement du liquide, au lieu de l'arrêter réellement, l'empêche seulement de se porter au-dehors, en le forçant de s'accumuler à l'intérieur?

Non seulement les sinus de la dure-mère ne sont pas formés d'un tissu rétractile; mais, par leur disposition même, ils restent béants de toute la grandeur de leur calibre. Songez maintenant à l'aspiration qu'y exercerait la dilatation de la poitrine si des vaisseaux rigides et à parois tendues se prolongeaient depuis les sinus jusqu'au thorax.

Sans parler de la fréquence si anciennement connue des abcès métastatiques dans les plaies de tête, ne doit-on pas craindre que le moyen presque unique employé par l'organisme pour parer dans la phlébite à l'empoisonnement purulent ne soit ici fatal? L'oblitération du canal veineux, qui est d'autre part un phénomène salutaire, ne sera-t-il pas ici une nouvelle cause de mort, en déterminant la stase du sang au cerveau?

Telles sont les données de l'induction; passons à l'opinion des auteurs. Ils se partagent en trois groupes : 1° ceux qui, ne connaissant pas le véritable rôle des sinus, s'imaginaient avec Vésale qu'ils contenaient du sang artériel : à leurs yeux, ces blessures étaient mortelles par hémorrhagie; 2° ceux qui, mieux au courant de la théorie de la circulation, ne s'en rangent pas moins à l'avis des premiers. De ce nombre sont Garengeot et Heister, qui dit de ces canaux fibro-veineux : *Perrumpere pestiferum est* 3° enfin, ceux qui, à l'exemple de Pott, d'Hoffmann, de Sellier, de Léveillé, annoncent que l'ouverture des sinus est si innocente, qu'on peut y recourir comme à un moyen thérapeutique extrême dans certaines affections cérébrales.

Pott parle même de cas où il a ainsi saigné les sinus avec une sorte de succès et sans aucun inconvénient.

Il faut bien le reconnaître, c'est cette dernière opinion qui paraît avoir pour elle l'appui des faits. Présentons une brève analyse des plus intéressants que nous ayons pu rencontrer.

Avant d'examiner les blessures des sinus, nous rapporterons un exemple du décollement de ces canaux veineux à la surface interne du crâne, sans aucune déchirure de ceux-ci.

Dans l'observation suivante où l'hémorrhagie fut produite par la méningée moyenne, il y a en même temps décollement des sinus ; cette dernière lésion porte à se demander si indépendamment du décollement qui peut être le résultat mécanique de la lésion traumatique elle-même, (ce qui doit être peu commun à cause de la forte adhérence de la dure-mère en ces points), il n'y a pas des décollements résultant exclusivement des épanchements sanguins de l'artère méningée moyenne à la surface de la dure-mère.

Observation XXXVII.

Chute sur la tête. — Commotion et compression du cerveau. — Fracture des os du crâne. — Opération du trépan ; malgré l'évacuation du sang, le cerveau reste comprimé. — Mort.

Le nommé Fleuriot, concierge, soixante-sept ans, trouvé le 15 octobre 1834 couché sur la place du Carrousel, fut transporté aussitôt à l'Hôtel-Dieu, où il a offert les symptômes suivants.

Il est couché sur le dos dans une immobilité absolue ; son visage, pâle et défiguré, est recouvert de sang desséché ; la bouche est déviée à gauche, un peu entr'ouverte ; ses lèvres s'élèvent et s'abaissent à chaque mouvement d'inspiration et d'expiration ; les paupières de l'œil gau-

che sont tuméfiées, fortement ecchymosées; du sang est infiltré sous la conjonctive oculaire; la pupille de ce côté est un peu dilatée; celle du côté droit est très resserrée; du sang s'est écoulé par l'oreille gauche et la narine du même côté. Une tumeur large existe au côté gauche du crâne; elle offre un bord supérieur arrondi qui la limite dans ce point; elle paraît occuper tout l'espace que recouvre le muscle temporal; elle est dure dans toute son étendue, et offre seulement un peu d'empâtement dans quelques points: la tête, rasée entièrement, n'a offert en aucune autre partie de trace de plaie ou de contusion.

Une contracture très prononcée existe également aux deux membres supérieurs, et s'oppose à ce qu'on puisse étendre les avant-bras sur les bras; le membre droit retombe plus lourdement que le gauche; il en est de même pour le membre inférieur du même côté; la sensibilité est encore un peu conservée aux deux membres du côté gauche, elle paraît abolie à droite. La peau est froide, surtout aux extrémités; l'haleine exhale une odeur de vin très prononcée; le pouls est lent et faible; le malade ne répond à aucune question; la respiration est haute et accélérée.

On se borne d'abord à le réchauffer avec une boule remplie d'eau chaude; des cataplasmes synapisés sont appliqués aux extrémités; sous l'influence de ces moyens, la réaction s'est établie, la contracture a cessé d'être aussi manifeste, et la résolution du côté droit est devenue plus marquée. (Saignée 12 onces; petit-lait stibié; 3 sangsues toutes les heures derrière les oreilles.)

17. La figure est encore plus altérée que la veille, la bouche plus ouverte, la commissure du côté gauche plus pendante que celle du côté opposé; le pouls, qui s'est notablement affaibli, est intermittent; la résolution des membres supérieur et inférieur du côté droit est encore plus prononcée que la veille; elle commence aussi à être

sensible du côté opposé ; la sensibilité est complétement abolie des deux côtés; la respiration est stertoreuse.

Le trépan, opération dont l'issue était très douteuse, vu les circonstances fâcheuses où se trouvait le malade, fut néanmoins pratiqué.

Une incision cruciale a été faite au côté gauche du crâne, à trois travers de doigt au-dessus de l'apophyse mastoïde, à la partie la plus reculée de la tumeur sanguine; les parties incisées étaient infiltrées de sang, le périoste détaché dans une grande étendue.

La dénudation des os du crâne a rendu apparente une fracture transversale des os en ce point; une couronne de trépan a été appliquée et a perforé rapidement ces os, dont l'épaisseur n'est pas considérable. Dès que la pièce d'os a été enlevée, on a pu apercevoir un épanchement de sang noir et de caillots qui occupait dans la cavité crânienne une étendue considérable; sa consistance a exigé l'emploi de curettes, de pinces pour évacuer cette énorme poche, au fond de laquelle on apercevait la dure-mère agitée par les mouvements du cerveau, qui étaient très faibles. Cet organe n'a point repris son ressort après que l'obstacle causé par le sang a été enlevé.

Le malade n'a pas été très affaibli par l'opération; la plaie a été pansée à plat, un linge cératé et de la charpie ont tenu relevés les lambeaux des parties molles; ces pièces d'appareil ont été soutenues par quelques tours de bande, et l'on a donné à la tête une position telle, que l'ouverture qui venait de lui être faite correspondait au point le plus déclive.

Le malade est mort quatre heures après.

Autopsie vingt heures après la mort. Il existe de la roideur dans les membres.

Crâne. Une infiltration de sang considérable existe au côté gauche de la tête; ce liquide, dont la couleur est noirâtre, forme une couche assez uniforme entre la peau et

l'aponévrose superficielle du muscle temporal d'une part, et de l'autre, entre ce muscle et les os qui forment la fosse qu'il recouvre.

Du même côté, la dure-mère est décollée dans une grande étendue; le sinus longitudinal et les sinus latéraux sont détachés des os auxquels ils se fixent; il n'existe aucune déchirure; le sang épanché a été fourni par l'artère méningée moyenne.

La fracture, qui a été constatée du vivant de l'individu, s'étend de l'occipital à la portion mastoïdienne du temporal, et gagne de là le rocher, qui est divisé de sa base à son sommet.

Une petite lamelle osseuse, appartenant aux apophyses du même côté, est enfoncée.

Il n'existe pas de fracture à la lame criblée de l'ethmoïde, ni au rocher du côté opposé.

L'extrémité antérieure des deux lobes antérieurs du cerveau est le siége d'une violente contusion qui est plus prononcée à droite qu'à gauche; la substance encéphalique combinée avec le sang, dans une étendue de six lignes, est ramollie.

Le sommet du lobe moyen du côté gauche offre une altération semblable. Des ecchymoses partielles existent dans la substance blanche de l'hémisphère gauche; un pointillé marqué s'observe du côté opposé.

Thorax. Les cavités gauches du cœur ne contiennent qu'une petite quantité d'un sang noirâtre; leurs parois sont revenues sur elles-mêmes; à droite, le liquide est plus abondant.

Les deux poumons adhèrent dans toute leur étendue aux parois de la poitrine; leur parenchyme est infiltré d'une sérosité sanguinolente; il n'est point ramolli.

Abdomen. Le foie a conservé sa consistance normale; le tube digestif n'est le siége d'aucune altération. (Thèse de Sanson sur les hémorrhagies.)

Observation XXXVIII.

Coup de marteau sur la suture sagittale; enfoncement dans le sinus d'un fragment de chaque pariétal; perte de connaissance. Tout va bien pendant six jours; puis accès épileptique, vomissements; hémiplégie à gauche; vue parfaite à gauche, double à droite. Ces accidents duraient depuis un mois quand Warner se décida à trépaner. Le crâne mis à nu, un jet de sang continu s'établit à travers le foyer de la fracture. Une couronne de trépan comprend ce trou et la suture sagittale dans toute sa largeur. Des esquilles étaient engagées dans le sinus : on débride pour les enlever avec moins de violence. Leur extraction augmente d'abord l'hémorrhagie ; mais elle s'arrête par une simple application de charpie sèche. Six jours après l'opération, rétablissement de l'œil droit; guérison. (Warner, *Obs. de chir.*, obs. I.)

Observation XXXIX.

Plaie pénétrante du crâne.— Blessure du sinus longitudinal.— Hémorrhagie très abondante. — Guérison.

Un domestique d'une famille noble avait reçu un coup sur la ligne médiane de la tête d'avant en arrière; le corps vulnérant avait pénétré jusqu'au corps calleux; les vaisseaux et le sinus longitudinal supérieur avaient été divisés; deux livres de sang et au-delà s'écoulèrent par la plaie; la lipothymie survint; les personnes présentes crurent que le malade était mort. Je fus mandé. Le malade fut réveillé comme d'un profond sommeil; le sang coula de nouveau. Ayant mis à nu la plaie, qui parvenait, comme je l'ai déjà dit, au corps calleux, je pansai avec du coton imbibé de styptiques et recouvert de poudres astringentes.

L'écoulement s'arrêta. Le quatorzième jour l'appareil fut levé, et le sang ne s'écoula plus. Je continuai les pansements avec les digestifs. Le vingtième jour, la substance cérébrale, qui était à nu, devint rouge, se couvrit de bourgeons charnus. Je continuai les pansements, et avec l'aide de soins le malade guérit très bien. (*Marchettis*, pag. 6.)

On trouve dans Pott une observation qui a beaucoup d'analogie avec la précédente.

Observation XL.

Enfant de huit ans; coup de bâton sur la tête; bosse sanguine. Pott l'ouvre; et comme le sang continue à sourdre, on redouble d'attention, et on découvre une fracture de la suture sagittale, dont une esquille avait ouvert le sinus. On fait porter en plein une couronne de trépan sur ce canal veineux. Jet de sang; compression avec de la charpie sèche; guérison. (Percival Pott, obs. 27.)

Enhardi par plusieurs succès de ce genre, Pott alla plus loin.

Observation XLI.

Une jeune fille avait reçu sur la tête une barre de fer qui lui avait dénudé le sinus longitudinal. Il y avait des symptômes de congestion cérébrale; la face était vultueuse, etc. Pott ouvre le sinus et laisse couler la saignée jusqu'à la syncope. Charpie sèche; mieux incontestable, mais passager. Mort par suppuration sur les côtés de la faux.

Tout le monde connaît ce cas de Lamotte. Un coup de

sabre divise les deux pariétaux, les méninges, le sinus longitudinal et le cerveau dans une grande étendue, et le malade guérit en deux mois.

Observation XLII.

Un homme fut blessé par un coup de sabre, qui porta sur la tête avec tant de violence, que la plaie, commençant au pariétal droit, s'étendait sur le pariétal gauche dans une longueur de 108 millimètres, et qu'elle pénétrait fort avant. Les os, les membranes du cerveau, le sinus longitudinal supérieur, et le cerveau lui-même, furent entamés. Il y eut une grande perte de sang, à laquelle succédèrent des sérosités abondantes, qu'entraînaient des flocons de couleur blanchâtre. Néanmoins le malade guérit en deux mois sans avoir été fort incommodé. (Observation de Lamotte.)

On lit dans les Mémoires de l'Académie de chirurgie une observation où l'hémorrhagie, après une courte durée, s'est arrêtée d'elle-même.

Observation XLIII.

Un croc de fer avait dénudé le crâne au point de jonction des sutures coronale et sagittale, et enlevé quelques esquilles au frontal. Le sinus longitudinal avait subi une déchirure qui s'était fermée par un caillot. Pansement comme après l'opération du trépan; guérison.

Observation XLIV.

Scharp a vu deux cas de blessure du sinus longitudinal

supérieur sans hémorrhagie sérieuse. (*Traité des Op.* Voyez aussi l'observation de Susanne Randall, page 88 de la thèse.

Dans l'observation suivante, qui est extraite de Morgagni, la blessure du sinus longitudinal est d'autant plus remarquable qu'elle est compliquée d'une plaie pénétrante du ventricule latéral gauche du cerveau.

Observation XLV.

Un paysan d'environ quarante ans est blessé par un autre paysan, au côté droit et au milieu à peu près de la suture sagittale, avec un sabot dont la pointe est enfoncée si profondément qu'elle pénètre dans l'intérieur du cerveau. Tout le corps trembla à la suite du coup, les fonctions de l'intelligence commencèrent à se ralentir, et la faculté du mouvement à s'affaiblir dans toutes les parties du côté gauche, jusqu'à ce qu'elle se perdit entièrement vers le quatrième jour, celle du sentiment y existant encore; le visage était très rouge; les sens internes s'obscurcirent, la respiration devint pénible, et le pouls faible. Enfin il mourut le septième jour,

Autopsie. La blessure, qui traversait le sinus longitudinal, parvenait de là jusqu'au ventricule gauche, dans lequel était cachée de la sérosité avec du sang grumeleux. (Morgagni, LIe Lettre.)

La science possède-t-elle d'autres faits qui diminuent la signification de ceux qui précèdent? Marchettis (*Bonet. sepulc.*, t. III) parle bien d'hémorrhagies graves par le sinus longitudinal; dans un cas de M. Champion, le jet de sang fut assez fort pour éteindre la bougie qui l'éclairait; il s'élança à 3 pieds chez un autre sujet observé par Gauthier. Cheselden, Saucerotte, etc., nous ont

laissé des faits analogues ; mais nulle part on ne trouve d'exemple d'une hémorrhagie mortelle.

Observation XLVI.

Déchirure du sinus latéral gauche à la suite d'une chute sur le crâne. — — Disjonction de la suture lambdoïde. — Fracture comminutive du rocher du même côté. — Hémorrhagie abondante par l'oreille.

Le 2 mai au soir, le nommé Leroy, balayeur, étant ivre, tomba dans un escalier; il fut relevé et mis dans son lit, où il resta pendant deux jours sans faire appeler de médecin. Pendant tout ce temps le sang coula abondamment par l'oreille, et coulait encore le troisième jour, qu'il se leva pour aller chercher une sage-femme, son épouse étant sur le point d'accoucher. Il parcourut un espace de plus de deux lieues avec la même agilité qu'il l'eût fait en bonne santé. A son retour, il se plaignit d'un peu de fatigue et de mal de tête. Le sang avait cessé de couler par l'oreille. Alors tous les symptômes augmentèrent d'intensité : somnolence, délire, résolution complète du côté droit, etc. Il meurt le quatrième jour de l'accident à dix heures du soir.

A l'autopsie on trouve une fracture de la base du crâne, de l'apophyse mastoïde, du conduit auditif du côté gauche, et une déchirure énorme du sinus latéral du même côté, à l'endroit où il s'ouvre dans le trou déchiré postérieur.

Immédiatement au-dessous du pariétal, dans le lieu où a porté la violence extérieure, il y a un épanchement sanguin circonscrit entre l'os et la dure-mère, qui présente une circonférence de 5 à 6 pouces. Les lobes antérieurs du cerveau sont contus.

L'absence des phénomènes de compression dans les

premiers moments peut s'expliquer de la manière suivante : le sinus déchiré, communiquant avec la fracture du rocher, et cette dernière avec l'oreille externe, le sang, au lieu de s'amasser dans le crâne et de comprimer le cerveau, suivit la voie ouverte et s'écoula par l'oreille. La quantité de sang écoulé a été évaluée à trois livres, et tant que dura l'hémorrhagie, les phénomènes de compression ne se manifestèrent pas. (*Bulletin de la Société anatomique*, n° 5, année 1834; observation de M. Boinet, interne des hôpitaux.)

L'observation suivante, dans laquelle on voit, comme dans celle qui précède, une déchirure du sinus latéral gauche, est remarquable encore par une disjonction de la suture lamdoïde avec fracture à la base du crâne.

Quelquefois c'est le confluent des sinus qui est le siége de la rupture. J'ai présenté à la société anatomique des pièces sur lesquelles il y avait un épanchement paraissant provenir du pressoir d'Hérophile.

Observation XLVII.

Fracture du crâne; épanchement sans paralysie; à la suite d'un coup de balancier sur la tête; délire; pas de symptômes de compression, ni aucun phénomènes de paralysie; épanchement ayant communication avec le pressoir d'Hérophile; le sang est sur la dure-mère.

(Chassaignac, *S. anat.*, 1841, p. 74.)

Il reste donc établi que, dans les plaies des sinus de la dure-mère, l'hémorrhagie, quelquefois abondante, ne résiste jamais à une compression méthodique et s'arrête fréquemment d'elle-même. En général l'écoulement sanguin se fait par jet, et si ce caractère n'est pas toujours indiqué, c'est

que sans doute le courant se brisait en s'étalant, sur les lèvres de la plaie ou sur les bords de la fracture, comme il arrive même pour un jet de sang artériel. Nulle part il n'est question de saccade ou d'oscillation en rapport soit avec la contraction du ventricule gauche, soit avec l'expiration.

En lisant les observations de blessures du sinus, on est frappé de ce fait, c'est qu'elles n'ont été étudiées que sous le point de vue de l'hémorrhagie : de la pénétration de l'air dans le système veineux et de la phlébite, pas un mot. Faut-il en conclure que ces deux dernières lésions ne sont jamais venues la compliquer? Non, sans doute; mais elles n'étaient pas encore l'objet d'une attention particulière à l'époque où la plupart des faits ont été publiés, et elles ont pu passer inaperçues. Qui répondrait, par exemple, que lorsque la mort était vaguement attribuée à toute autre cause, elle n'était pas le résultat de l'oblitération du sinus par un caillot, comme dans les cas déjà connus de phlébite spontanée des sinus?

L'observation suivante où l'on trouva du pus dans le sinus longitudinal supérieur chez un homme qui succomba d'une manière presque instantanée quelques jours après la blessure, me paraît propre à confirmer cette supposition en ce qui concerne la phlébite des sinus.

Observation XLVIII.

Artilleur. 29 juillet. Fracture de l'apophyse mastoïde et de la portion squammeuse du temporal, par suite d'un coup de feu de deux balles coupées, dont il est résulté deux ouvertures crâniennes.

Symptômes. Ceux de la compression et de la commotion.

On agrandit la plaie, et on en retira des fragments d'os. Il s'échappa du sang épanché au-dessous, ce qui parut

soulager le blessé. En mettant le doigt sur la dure-mère ainsi mise à jour, on sentait les pulsations cérébrales. On passa un séton d'une ouverture à l'autre, afin de faciliter la sortie du pus. De la glace sur la tête. Les symptômes de la commotion diminuèrent d'intensité; mais il y avait toujours trouble intellectuel.

Ventouses scarifiées à la nuque, entre les deux épaules et à l'épigastre. Des saignées au bras, etc., etc. Amélioration considérable.

1er septembre. En traversant la salle, des symptômes apoplectiques se manifestent, et il meurt.

Nécroscopie. Pus sanguinolent dans le sinus longitudinal supérieur. Rupture de la membrane pariétale du sinus latéral droit. Injection des veines cérébrales. Epanchement séro sanguin dans les ventricules latéraux, à la surface du cervelet, et au commencement du canal spinal. (Hippolyte Larrey, *Événements de juillet* 1830, 2e édition. 1831.)

Il sera toujours sage de fermer le plus tôt possible une plaie de ces canaux, de le faire avec précaution, en ayant grand soin de ne pas détourner le sang vers l'intérieur du crâne au lieu d'en arrêter l'écoulement; enfin ce ne sera que dans l'impossibilité de faire autrement et à la dernière extrémité qu'on touchera à ces vaisseaux avec le trépan ou un instrument quelconque.

Je ne m'arrêterai pas à la rupture des jugulaires internes qui peut survenir dans le décollement de la dure-mère; mais il me semble que la déchirure de la jugulaire interne se rapproche naturellement des cas précédents.

En voici un exemple; il appartient à Bonet (*Sepulc*, t. 3, p. 310).

Observation XLIX.

Un homme est trouvé mort le soir dans la rue..... Le temporal était divisé en quatre fragments qui, en s'enfonçant dans le cerveau, avaient ouvert la veine jugulaire interne. Le sang qui s'était écoulé de ce vaisseau s'était en partie épanché dans le crâne, en même temps qu'une grande quantité était sortie par la bouche et par le nez.

Si la blessure de la veine n'est pas ici la cause unique de la mort, il est évident qu'elle eût été plus que suffisante pour produire ce résultat.

CHAPITRE VI.

LÉSIONS TRAUMATIQUES DES NERFS ENCÉPHALIQUES OU INTRA-CRANIENS.

Il est très rare d'observer à l'état simple et sans complication de maladies plus graves, les lésions traumatiques des nerfs contenus dans l'intérieur du crâne. Cependant la possibilité et l'existence de faits de ce genre sont mis hors de doute par des observations authentiques. D'ailleurs la lésion de ces nerfs fût-elle invariablement compliquée d'accidents plus graves, elle n'en mériterait pas moins d'appeler notre attention d'une manière particulière.

Les nerfs intra-crâniens siégent tous à la base de l'encéphale et vers ses parties les plus déclives. Quelques uns d'entre eux traversent des ouvertures qui n'opposent à l'accès des instruments très aigus dans l'intérieur du crâne que des parties molles : tels sont le nerf optique, les nombreux nerfs qui sortent par la fente sphénoïdale; d'autres ne sont séparés de l'extérieur que par des lamelles osseuses tellement minces, qu'un corps aigu mû avec très peu de puissance peut atteindre ces nerfs. Exemple, les nerfs olfactifs dans les gouttières ethmoïdales.

Les observations de lésions traumatiques des nerfs pendant leur trajet intra-crânien, donnent rarement des résultats parfaitement décisifs, parce que lorsque ces nerfs sont blessés, la cause vulnérante a presque toujours atteint la portion du centre nerveux la plus rapprochée de leur

trajet ou de leur origine. En outre les épanchements sanguins qui existent presque toujours dans les cas de ce genre, laissent incertaine la question de savoir si c'est la lésion du nerf ou la compression d'une partie cérébrale adjacente qui est la cause des troubles fonctionnels observés. J'ai cru devoir m'expliquer sur la valeur des observations que l'on va lire pour qu'on ne pense pas que je leur fais dire ce qu'elles ne renferment pas. C'est dans l'ordre adopté par les anatomistes pour la classification des nerfs intra-crâniens que je placerai les observations qui me paraissent se rattacher à une altération traumatique primitive ou consécutive de ces nerfs.

A. Nerf olfactif.

La facilité avec laquelle un instrument aigu qui a pénétré dans le nez peut blesser ce nerf en fracturant la lame criblée de l'ethmoïde, nous rend compte de la lésion de ce nerf.

Observation L.

Dans une observation de M. Larrey, on voit que le cribriformis de l'ethmoïde était traversé par la pointe d'une épée qui pénétra dans la base du cerveau à la profondeur de 5 à 6 lignes. Les symptômes étaient : double vision, perte de l'odorat, hémiplégie (côté opposé), oubli des noms propres et des substantifs. (Larrey, *Campagne de Moscou*, t. IV, pag. 501.)

L'observation suivante, rapportée par M. Jobert, est encore un exemple de lésion du nerf olfactif.

Observation LI.

Le nommé Mestre (Pierre), âgé de ving-sept ans, militaire, reçut dans les journées de juin un coup de feu, de

la partie interne de l'orbite droit vers le gauche, en traversant la racine du nez, sans donner lieu dans cet endroit à une plaie. Les tissus qui entouraient l'ouverture d'entrée du projectile et ceux qui se trouvaient sur son trajet, comme les paupières, les sourcils, étaient tous infiltrés de sang, plus ou moins contus, meurtris et triplés de volume par les liquides qui les abreuvaient. L'introduction du doigt dans l'unique ouverture faite par la balle, fit reconnaître la fracture des os de l'orbite droit. La plaie fut agrandie; je recherchai le corps étranger, mais j'abandonnai bientôt mes tentatives, ne connaissant pas le lieu où il s'était logé, et craignant, du reste, d'augmenter, par des recherches inutiles, la commotion cérébrale qui était portée chez ce blessé à un assez haut degré. La commotion ne fut pas de longue durée, et bientôt il recouvra sa parfaite et entière raison. Dans l'intention de prévenir les accidents inflammatoires cérébraux qui n'étaient que trop à craindre, d'abondantes et copieuses saignées furent pratiquées et servirent seulement à prévenir l'inflammation.

Les premiers jours, cet homme désirait ardemment des aliments; c'était presque son idée dominante, et à chaque minute il voulait qu'on lui donnât une nourriture si impérieusement désirée par lui. Tout-à-coup, la scène changea : un délire furieux s'empara de ce malheureux; le pouls devint plein et fréquent, la physionomie se gonfla, les membres se contractèrent avec force, se roidirent, les articulations devinrent difficiles à mouvoir, la respiration s'embarrassa; enfin il succomba malgré les applications nombreuses de sangsues à la base du crâne, malgré les saignées et l'usage non interrompu de la glace sur la tête.

L'autopsie fut faite avec soin, et nous montra des altérations curieuses et remarquables. Les paupières, les sourcils, le tissu graisseux de l'œil, toutes les parties enfin

situées sur le trajet de la balle étaient infiltrées d'un sang noir et abondant; l'apophyse orbitaire externe droite était brisée, l'œil du même côté désorganisé et la cornée coupée en plusieurs lambeaux; la racine du nez traversée et les os qui forment cette espèce de voûte fracturés; l'ethmoïde détruit, sa longue apophyse, connue sous le nom de *crista galli*, intéressée, et le nerf olfactif déchiré. Les lobes antérieurs du cerveau n'avaient pas moins souffert que les précédentes parties, puisqu'ils étaient enflammés et ramollis. (Jobert, *Plaies d'armes à feu*, p. 139.)

B. Nerf optique.

On peut rattacher à des lésions de ce nerf ou de ses origines, les amauroses qui surviennent à la suite de lésions traumatiques produites dans le voisinage de ce nerf. C'est toujours cependant avec les réserves déjà indiquées et en ne donnant pour tout-à-fait concluants que les cas où il y a autopsie, et où la lésion porte d'une manière exclusive ou du moins spéciale sur le nerf que j'admettrai ce genre de lésion.

Dans l'observation suivante, la compression traumatique du nerf optique, comme cause de la cécité, me paraît incontestable.

Observation LII.

Chez un vieillard, il y avait fracture du crâne avec dépression de l'un des pariétaux; il répondit très lentement aux questions qu'on lui adressait, mais avec connaissance de cause; il était aveugle par suite de l'accident.

On lui fit l'opération du trépan, mais les symptômes continuèrent et il mourut le cinquième jour.

Autopsie. Les téguments du cerveau sont enflammés; il y a fracture du sphénoïde, par suite de laquelle les bords de cet os compriment les nerfs optiques, ce qui explique sa cécité. (*Médico-Chir. Review*, t. IX, p. 415.)

Dans les cas suivants de cécité par cause traumatique, il suffira de la plus légère attention pour comprendre qu'il serait peu judicieux d'affirmer qu'une lésion directe du nerf optique a seule été la cause des accidents. Ce sont donc plutôt des cas de cécité traumatique que des exemples de blessures de ce nerf. C'est seulement à cause de l'analogie du trouble fonctionnel que j'ai cru pouvoir les consigner ici.

Observation LIII.

Suzanne Randall, âgée de quatre ans. Coup sur la tête, par un rateau dont une dent traversa le crâne, près de la fontanelle antérieure, et ouvrit le sinus longitudinal ; perte considérable de sang ; céphalalgie ; bientôt état léthargique.

1er février. Céphalalgie frontale ; légère paralysie des membres du côté droit. (Pulv. rhei, cum calom. ; plus 3 sangsues à la tête.)

4 février. Pulsations artérielles bien visibles à travers la plaie ; même prescription.

5 février. Amélioration.

26 *id.* Œdème des jambes, le talon gonflé et enflammé.

7 avril. Cécité ; application d'un vésicatoire à la nuque.

8 *id.* Amélioration.

Mai. Guérison.

Remarque. M. Guthrie observe qu'il a vu maintes fois l'ouverture du sinus longitudinal sans de graves inconvénients. (*Médico-Chirurgical Review*, n° 21, p. 283.)

Observation LIV.

John Esset, âgé de vingt-cinq ans. 27 mars 1829. Chute d'un deuxième étage (en état d'ivresse) ; plaie de la face du côté gauche, avec une incision profonde immédiatement au-dessous du sourcil. (Sangsues : saignées.)

13 avril. La plaie est presque guérie ; le malade élève avec difficulté la paupière supérieure ; perte de la vision de l'œil qu'elle recouvrait.

Il sortit de l'hôpital quelques jours après, n'ayant pour résultat de l'accident, que la perte fonctionnelle de l'œil gauche.

Remarque. M. Guthrie remarque que cet exemple est corroboratif de l'opinion qu'il avait émise déjà sur la lésion de la cinquième paire, que dans le cas ou il résultait de la cécité d'un accident de cette nature, la pupille n'était pas dilatée ni privée d'aucune de ces sympathies. (*Médico chirurgical Review*, n° 21, p. 284.)

Observation LV.

Un jeune homme de dix-neuf ans déchargeait son fusil, lorsque, celui-ci ayant éclaté, il reçut au front une blessure qui s'étendait jusqu'au rebord supérieur de l'orbite; un morceau de la culasse avait traversé le crâne, et pénétré dans le cerveau. On retira le morceau de culasse. La blessure, après avoir laissé sortir des portions de cerveau et des fragments d'os, finit par se fermer entièrement; mais le malade perdit la vue de l'œil gauche. Le corps étranger était resté logé dans la cavité crânienne 27 jours avant son extraction, et malgré cela il en était résulté bien peu de mal. (*Medic. chirur. Transact.*, publ. by the med. and chirur. Society of London, vol. XIII, partie 2e, p. 407, London 1827. — *The americ. med. recorder*, vol. XIV, july 1828, p. 137.)

Des faits qui précèdent je rapprocherai un cas de lésion simultanée du nerf optique et de l'artère ophthalmique, non pas que je croie que ces parties aient été atteintes à l'intérieur du crâne, mais parce que l'existence d'une fracture de la voûte orbitaire rendra ce fait utile à consulter dans une autre circonstance.

Observation LVI.

8 mars 1822. Un dragon blessé en duel, fut reçu à l'hôpital du Gros-Caillou. La pointe du sabre de son adversaire s'étant glissée au-dessous du globe de l'œil droit, avait traversé la voûte orbitaire.

Le 8 mars, il y avait hémiplégie du côté gauche, état comateux : immobilité de l'iris, dilatation de la pupille; parole embarrassée et difficile, intelligence intacte.

Traitement. Saignées, vésicatoire, purgatifs, préparations antimoniales.

Marche et durée. D'abord diminution des symptômes, mais bientôt ils augmentent; mort le seizième jour.

Nécroscopie. Léger épanchement sur l'hémisphère droit avec quelques adhérences aux membranes : division du nerf optique et de l'artère ophthalmique. L'instrument avait traversé le lobe moyen de l'hémisphère droit, sans léser le ventricule, et avait terminé son trajet dans la voûte du crâne. Le sabre ayant été retiré de la blessure avec violence, avait entraîné avec lui dans la fosse orbitaire une portion de la substance cérébrale. (Duponchel. *Bulletin de la Société d'émulation de Paris*, mai, 1822.)

Voici encore une observation de déchirure du nerf optique remarquable par l'issue d'une portion de la substance cérébrale dans les fosses nasales.

Observation LVII.

M. Pigné montre à la Société anatomique une fracture du crâne arrivée chez une jeune fille, à la suite de l'écrasement de la tête par une roue de voiture. L'œil droit, chassé de l'orbite, pendait sur la joue par suite de la déchirure de ses muscles droits et du nerf optique. Les os du nez étaient complétement séparés du crâne. La narine

droite contenait un peu de substance cérébrale, qui y était parvenue probablement à travers une fente formée par la fracture de la partie postérieure du sphénoïde.

C. Moteur oculaire commun.

Lorsqu'à la suite d'une lésion traumatique on voit survenir des signes de paralysie de la paupière supérieure et des muscles droit interne, droit inférieur, droit supérieur, élévateur de la paupière et petit oblique de l'œil, il y a présomption d'une lésion de la troisième paire.

M. Brodie cite des exemples de prolapsus de la paupière supérieure gauche résultant d'une compression de la troisième paire immédiatement derrière le sinus caverneux gauche. (*Medico-chirurgical Review*, vol. IX, p. 415.)

D. Nerf facial.

La compression traumatique du nerf facial dans les fractures du rocher dont elle est un des signes les plus importants, est un fait aujourd'hui bien connu, mais dont les observations offrent toujours de l'intérêt.

Observation LVIII.

Un individu se frappa la tête contre une roue de voiture ; il en résulta une ecchymose à la joue gauche et aux tempes, accompagnée d'une hémorrhagie par l'oreille et d'une paralysie des muscles animés par la *portion dure* de la septième paire.

Cette personne s'est rétablie dans l'espace de trois mois. Il est très probable qu'il y avait compression de ce nerf, et non pas compression cérébrale.

Cet exemple est analogue à ceux décrits par M. Bell. C'est surtout pour des faits de ce genre qu'il faut user

d'un doute rigoureux et n'admettre le titre de l'observation qu'avec toutes les réserves convenables.

E. Nerf auditif.

Observation LIX.

Fêlure du crâne. — Déchirure du nerf auditif. — De l'artère méningée moyenne.

Un homme de vingt ans tomba d'une hauteur de 10 pieds et perdit connaissance. On lui fit une saignée et une application de sangsues. Le lendemain il ne lui restait qu'un peu de mal de tête et de la surdité du côté droit. Le troisième jour la douleur de tête devint très vive, avec faiblesse des membres. Le quatrième, il fut amené à l'hôpital où l'on constata une contusion du cuir chevelu, et un peu de douleur dans les membres.

60 sangsues furent appliquées aux apophyses mastoïdes. Le cinquième jour, on diagnostique un enfoncement des os du crâne à la région temporale, et un foyer sanguin à sa surface. Deux saignées, émétique en lavage; presque plus de céphalalgie le lendemain. Le sixième jour, accidents plus graves; mort sans symptômes de compression.

Autopsie. — On trouve, au lieu indiqué, un décollement du périoste; une fêlure commençant sur le coronal, à un pouce du pariétal, descendant obliquement en arrière, traversant la fosse temporale, divisant la cavité glenoïde du temporal, et séparant le sommet du rocher de manière que le nerf auditif était rompu. Il n'y avait point d'enfoncement. Entre le crâne et la dure-mère se trouvaient environ deux onces et demie de sang. L'artère méningée moyenne était rompue; le fracture traversait son canal; une petite esquille faisait saillie contre elle, et était probablement la cause de la rupture. (Observation rapportée par M. Boudet. Soc. anat.)

F. Lésions traumatiques des nerfs glosso-pharyngien, nerf vague, hypoglosse, spinal et sous-occipital.

Observation LX.

Un grenadier reçut un coup de lance qui traversa le crâne (sans produire d'éclats) au point de réunion de l'angle postérieur et supérieur du pariétal gauche et de l'occipital, et pénétra profondément dans la substance cérébrale.

La lance fut retirée quelques heures après, et la blessure marcha rapidement à la cicatrisation ; intégrité intellectuelle, mais avec abolition fonctionnelle des nerfs glosso-pharyngien, nerfs vague, grand hypoglosse, spinal et sous-occipital.

Aphonie; dysphagie; odorat et goût à peine sensibles; paralysie partielle des muscles du larynx; contraction des muscles accessoires à la fonction respiratoire, afin de remédier à la dyspnée; le diaphragme était aussi paralysé, et ne put concourir à la dilatation de la cavité thoracique; de là, absence complète des mouvements abdominaux d'élévation et d'abaissement qui correspondent avec l'action des muscles respiratoires; le pharynx, l'œsophage et l'estomac sont plus ou moins paralysés; de larges doses d'émétique ne produisent pas le vomissement; il peut à peine manger. (Larrey, vol. IV, page 500, 1817.)

CHAPITRE VIX.

ACCIDENTS RÉSULTANT DES LÉSIONS TRAUMATIQUES DU CRANE ET DES ORGANES QU'IL CONTIENT.

C'est surtout par ce côté que les lésions traumatiques de la tête intéressent vivement le praticien, car privées de toute complication, ces lésions sont souvent remarquables entre beaucoup d'autres, par la rapidité de leur marche vers la guérison, et la simplicité de leur traitement. Parmi les accidents que nous rangeons comme appartenant aux lésions qui nous occupent, il en est qui ont un siége tout-à-fait local, comme l'inflammation ou l'épanchement ; il en est d'autres qui ont un retentissement général dans tout l'organisme, telle est l'infection purulente par suite des plaies de tête. Ce dernier sujet a appelé d'autant plus vivement mon attention qu'on ne lui a pas, je crois, accordé toute l'importance qu'il doit avoir. J'ai été vivement frappé de la proportion dans laquelle chez les sujets morts consécutivement à des plaies de tête, se trouvaient ceux qui offraient à l'autopsie des abcès métastatiques du foie, et dans un résumé d'observations que j'ai faites à l'Hôtel-Dieu de Nantes, je trouve que sur six blessés de la tête qui ont succombé dans cet hôpital, du 1er mars au 1er septembre 1827, quatre présentaient ces abcès métastatiques. C'est là ce qui m'a porté à traiter ce sujet

avec un peu plus d'étendue que d'autres points mieux étudiés jusqu'ici.

Au nombre des accidents que je passerai en revue, je range :

1° La cessation immédiate de certaines fonctions par la solution mécanique de continuité de la substance nerveuse. (La section, la déchirure, l'écrasement, l'ablation complète de certaines portions ou pertes de substance.)

2° La commotion.

3° La compression qui devra être étudiée en elle-même, et dans les agents nombreux qui la produisent; c'est là que nous serons appelés à examiner : 1° les corps étrangers : *A*, ceux venus directement du dehors; *B*, ceux qui font partie de l'organisme; 2° les épanchements sanguins; 3° les épanchements purulents; 4° les épanchements séreux.

4° L'inflammation dans ses divers degrés simple ou adhésive, suppurative, gangréneuse.

5° Certains troubles nerveux et fonctionnels par suite des lésions traumatiques de la tête; et dans cette catégorie nous rangerons plusieurs affections dont le caractère n'est pas parfaitement défini, mais qui peuvent se rattacher d'une manière plus ou moins directe à des lésions traumatiques de la tête : 1° le délire nerveux; 2° la douleur fixe dans un point de la tête; 3° l'épilepsie traumatique; 4° divers troubles fonctionnels de l'encéphale; 5° certaines paralysies.

6° L'infection purulente.

PREMIÈRE SECTION.

CESSATION IMMÉDIATE DE CERTAINES FONCTIONS PAR SOLUTION MÉCANIQUE DE CONTINUITÉ DANS LES ORGANES ENCÉPHALIQUES.

Certaines fonctions et la vie même ou l'ensemble des fonctions, peuvent être abolies instantanément et sans retour par l'action des causes traumatiques sur les organes contenus dans le crâne. Si la pointe d'une épée va diviser quelques uns des organes placés à la base du crâne, on pourra observer la cessation instantanée des fonctions qui se subordonnent dans leur exercice à la partie lésée. La déchirure, l'écrasement, l'ablation complète de portions de la substance cérébrale, peuvent amener de même, quelle que soit la cause qui les produise, l'abolition instantanée d'une fonction. Les exemples de ces lésions sont trop nombreux pour que je m'arrête à les réunir ici en grand nombre; cependant quelques uns m'ont paru dignes de fixer l'attention.

J'ai vu à la société anatomique un cas de déchirure des pédoncules cérébraux. Ce cas a été présenté par M. Guerrin. La rupture avait eu lieu chez un individu qui s'était donné la mort par suspension volontaire. La surface de la déchirure était irrégulière, couverte d'une couche de sang peu épaisse. Voici comment M. Guerrin cherche à expliquer cette rupture : En raison de l'extension forcée de la tête en arrière, le poids du corps tirait sur toute la moelle épinière d'une part, tandis que la masse encéphalique de l'autre tirait sur la protubérance; mais les pédoncules qui formaient le coude d'extension forcée ont dû céder par le même mécanisme qu'offre le brisement d'une branche de bois sur le genou.

Dans les cas de ce genre, la cessation des fonctions a lieu instantanément, comme cela s'observe dans les vivisections.

Si la section simple ou la déchirure peut entraîner les résultats dont nous avons parlé, les pertes de substance déterminent à plus forte raison des résultats semblables; mais ce qu'il y a d'extrêmement remarquable sous ce rapport, c'est que des portions assez considérables de la substance encéphalique peuvent sortir au-dehors et s'éliminer complétement sans que la mort arrive d'une manière instantanée et qui plus est sans qu'elle survienne même plus tard par suite de la lésion.

Observation LXI.

Garçon de quinze ans. Chute de 40 pieds de hauteur.

4 décembre. Sans connaissance. Tuméfaction de la partie postérieure et latérale de la tête; plaie transversale, 2 pouces de longueur; fracture; respiration ronflante, pupille dilatée, hémorrhagie par l'oreille, pouls à peine sensible, peau froide. On lui administra une cuillerée d'eau-de-vie, et on put compter le pouls à 140.

Vomissement pendant lequel une petite cuillerée de la substance cérébrale s'est échappée de la plaie. Incision. On trouva alors qu'une grande partie du pariétal était déprimée et recouverte par l'autre partie de l'os. Au moyen de la scie de Hey on abattit les angles et on redressa l'os; mais en découvrant cette partie du crâne dans une plus grande étendue, on trouva que la fracture *s'étendait dans toutes les directions*, et on renonça à d'autres opérations. Il y avait soulagement après le redressement de l'os; mais le malade mourut le même jour.

Nécroscopie. On trouva qu'un côté du cerveau était tout-à-fait écrasé et qu'une grande partie de la substance cérébrale avait disparu, La fracture s'était prolongée jusqu'à

la base du crâne en détachant la portion pétreuse du temporal, et s'arrêtait à la petite aile du sphénoïde. Le cerveau était fortement injecté.

(*Medico-Chirurgical Review*, n° 23, p. 276.)

Observation LXII.

1er août 1825. Un jeune homme, âgé de 16 ans. Coup au côté gauche du frontal, d'une meule de repasseur qui éclata en pièces,

Symptômes. Fracture de l'os dont un éclat de la grandeur d'une pièce de 5 francs est enfoncé dans le cerveau; les fragments de l'os en sont retirés au moyen de pinces circulaires, et de la substance grise s'échappe de la plaie en suivant leur extraction. Insensibilité. Copieuse saignée matin et soir.

2 août. Le malade est revenu à lui, il peut répondre aux questions. Il s'échappe de la plaie de la substance cérébrale sanguinolente.

Le 3 août. Apparence gangréneuse. État comateux qui continue jusqu'au 26.

26 août. Mort.

Autopsie. La fracture a la même étendue que la blessure des téguments. L'arachnoïde qui recouvre la convexité de l'hémisphère droit est très enflammée et recouverte elle-même d'une couche de pus; altération semblable à la base du cerveau. Le lobe antérieur gauche du cerveau est presque totalement détruit; ce qui en reste est en état de suppuration.

(*Medico-Chirurgical Review*, vol. VI, p. 170.)

Mais lorsque les portions détruites de la substance cérébrale ne sont pas considérables, il n'y a pas obstacle absolu à la guérison, ainsi que le prouvent les observations suivantes : il est même difficile de préciser le degré au-

quel doit s'élever la perte de substance pour que mort s'ensuive.

Observation LXIII.

Un jeune homme de dix-sept ans reçut un coup de fusil dont la balle, après lui avoir percé la lèvre supérieure, se porta de bas en haut, traversa la narine droite et perça la voûte de l'orbite pour pénétrer dans le crâne, d'où elle sortit par le sommet de la tête, à la partie supérieure du coronal, près la suture sagittale. Elle fit en cet endroit une fracture qui s'étendait jusqu'au pariétal, et qui laissa aux téguments une grande plaie avec perte de substance. Lorsque les débridements eurent été faits, on tira par la plaie plusieurs esquilles que la violence du coup avait détachées. Il en sortit aussi des portions de cerveau. Les accidents qui survinrent furent violents, mais ils se calmèrent le dix-neuvième jour, et le malade fut bientôt guéri. (*Médecine opératoire* de Sabatier, t. 2, p. 62.— Observation de Bagieu.)

Observation LXIV.

4 août. Garçon chaudronnier, onze ans. Frappé par un rivet. Plaie d'un pouce et demi au-dessus de l'angle occipital du pariétal droit, avec fracture de cet os qui est déprimé d'un demi-pouce dans une étendue d'un pouce de diamètre. La plaie saigne librement.

Peu de stupeur; le malade répond parfaitement au questions: on réunit la plaie.

5 août. Pouls, 110. Saignée, 10 onces.

Peu de céphalalgie; pupilles à l'état normal; mais les objets éloignés lui paraissaient rapprochés. Le pouls remonte à 120. Efforts pour vomir; saignée; applications froides sur la tête; lavements laxatifs.

8 août. Pouls, 78; point de céphalalgie.

10 août. Augmentation de douleur de la plaie; pouls, 80; vomit son déjeûner.

11 août. Dort depuis l'après-midi du 10. Réponses tardives aux questions; état de prostration presque complet; pupilles dilatées; pouls, 65.

Opération. En dénudant l'os on trouve une ouverture d'environ un pouce de diamètre; les fragments sont déprimés, presque à angle droit avec l'os sain, leur pointe se portant en dedans comprime le cerveau : on se sert deux fois du trépan. Le cerveau revient à sa position normale, et le pouls, de faible avant l'opération, devint fort lorsqu'elle fut achevée. La dure-mère est légèrement lésée en divers endroits par des éclats osseux, et de minces portions du cerveau s'échappent avec le sang pendant l'opération.

L'enfant devient plus gai après l'opération; la pupille se contracte activement, et le pouls monte à 96.

Les téguments remis en place sont rapprochés par deux points de suture. Il va bien, et son état continue satisfaisant jusqu'au 19.

19 août. Aspect engourdi, se plaint d'une sensation de malaise à la plaie dont la suppuration est diminuée; pupilles paresseuses; pouls, 102.

Saignée, lavements laxatifs; amélioration.

6 septembre. Guérison.

(*Medico-Chirurgical Review*, n° 20, p. 586.)

Observation LXV.

Fracture de l'os frontal avec perte d'une portion considérable de substance cérébrale.

Le 2 août 1822, C. H., âgé de quinze ans, fut blessé au front par les éclats d'un canon trop chargé auquel il mettait le feu.

La plaie des téguments avait 3 pouces et demi de long

sur 2 et demi de large. La fracture de l'os frontal dépassait de 1 pouce en longueur la plaie des téguments. Elle commençait à droite, à 1 pouce environ de la ligne médiane qu'elle croisait, puis, descendant jusqu'à l'apophyse orbitaire interne gauche, traversait l'orbite jusqu'à sa partie externe au point d'union du frontal et du sphénoïde, remontait sur le temporal, et, passant au-dessus du sourcil, traversait de nouveau la ligne médiane pour aller rejoindre à droite le point d'où elle était partie. Les lobes antérieurs du cerveau s'apercevaient ainsi que leurs battements. On voyait aussi la dépression du sinus longitudinal.

On retira plusieurs morceaux d'os; le plus grand avait 2 pouces et demi de long sur 1 pouce un quart de large; un autre avait environ 1 pouce carré.

Un troisième, appartenant à la tempe gauche, avait un quart de pouce de long.

Un quatrième appartenait au rebord sus-orbitaire. Trente-deux autres parcelles d'os furent extraites au moyen des pinces; plusieurs d'entre elles avaient pénétré dans la dure-mère.

En même temps il sortit plus d'une cuillerée à soupe de substance cérébrale.

Dans les pansements qui suivirent, il en sortit environ quatre cuillerées à café.

Le 27 octobre suivant, la cicatrice était complète, le sourcil fortement froncé, abaissé sur la racine du nez et descendant sur la paupière et les cils qui la bordent jusqu'au niveau de la moitié de l'angle interne de l'œil; on peut juger de l'étendue de la fracture par celle de la dépression.

Depuis l'accident, le malade a toujours conservé sa raison.

Le traitement s'est borné aux émissions sanguines et aux purgatifs, repos, diète, silence, obscurité.

Case of fraction of the os frontis, with a loss of a consider-

able portion of brain. By Johnson Edmondson, jun., member of the Royal College of Surgeons of London. Edinb. med. et surg. Journ. April, 1823, page 199.

Quelquefois les pertes de substance des membranes de l'encéphale à l'état de suppuration sont accompagnées d'une sorte de protrusion de la substance cérébrale, d'une sorte d'encéphalocèle traumatique.

Observation LXVI.

Un jeune homme fut blessé au pariétal gauche par un coup de pierre qui fractura cet os. On lui fit l'opération du trépan. Quelques jours après, il survint entre la dure-mère et la pie-mère un abcès qui intéressait le cerveau, et qui fut ouvert; il y eut quelques indices de pourriture qui déterminèrent à panser avec l'alcool. Le cerveau se boursoufla, sortit en assez grande quantité par l'ouverture du crâne, et suppura si abondamment que le malade périt. (Médecine opératoire de Sabatier, tome II, p. 69.)

Observation LXVII.

Jacob Faden reçut sur la partie supérieure du pariétal gauche un corps qui produisit une large plaie aux téguments et une fracture avec dépression de l'os; trépan; la substance cérébrale qui avait été lésée commença à faire saillie au-dehors, à travers l'ouverture de la boîte osseuse. Cette tumeur, enlevée à l'aide de l'instrument tranchant et de la ligature, se reproduisait plus volumineuse, et nécessitait, à peu d'intervalles, une nouvelle opération. On enlève ainsi 5 à 6 onces du cerveau sans donner lieu à aucun accident; le malade se rétablissait rapidement, mais la tendance du cerveau à faire hernie n'avait pas diminué, et presque chaque soir on était obligé de revenir à l'ablation, qui d'ailleurs ne produisait pas même de douleur. Il allait bien, lorsqu'un soir il est pris de frisson, délire, insensibilité. Mort. Un vaste abcès s'était formé dans

l'épaisseur du lobe moyen d'où il communiquait avec les ventricules qui étaient remplis de matière purulente. (Arch. 1831.)

La nature vraiment cérébrale de la matière éliminée peut inspirer quelques doutes.

Observation LXVIII.

Le pariétal gauche fut fracturé, et une partie enfoncée dans le cerveau; un abcès profond s'ensuivit; la matière qui en sortit exhalait une odeur très fétide. Pendant le cours de la maladie, il sortit plus d'une once de substance cérébrale venant des lobes postérieurs, et néanmoins le malade se guérit sans aucun dérangement dans les facultés intellectuelles. (The American Med. recorder, vol. 15. October 1828, p. 467.)

SECTION DEUXIÈME.

COMMOTION.

La commotion est un accident plus facile à concevoir qu'à définir. La commotion peut avoir lieu sans que le crâne ait été percuté directement. Un coup reçu au menton, une chute sur les pieds, peuvent produire cet accident, qui est aussi quelquefois la conséquence d'une secousse imprimée en saisissant les cheveux ou les oreilles. Enfin des corps que leur faible consistance ferait regarder comme incapables de produire une lésion traumatique, comme une botte de foin ou de paille, ont quelquefois suffi pour produire cet ébranlement du cerveau.

Les auteurs s'accordent pour admettre deux espèces de commotions, l'une qui s'accompagne de lésions matérielles appréciables, l'autre qui se traduit par les mêmes symptômes, mais qui ne laisse aucune trace cadavérique de son existence.

On a admis que la commotion du cerveau peut être

assez violente pour anéantir instantanément et sans retour l'action de cet organe. Il est à remarquer que plus on a fait de progrès dans l'art d'étudier les lésions anatomiques, moins on a observé ces cas de commotion mortelle sans lésion appréciable.

J'ai eu l'occasion de faire, en 1829, l'autopsie d'un jeune sujet qui mourut peu de temps après une chute à laquelle succédèrent des symptômes de commotion. Ce fait qui m'a vivement frappé me paraît donner la clef de plusieurs particularités relatives à la commotion :

1° Il me paraît de nature à montrer comment des épanchements très petits, en quelque sorte miliaires, étant insuffisants pour donner lieu à des symptômes de compression, pourraient simuler la commotion. 2° Il est probable que ces épanchements miliaires ont été méconnus dans certains cas où à l'autopsie on a cru trouver que la commotion sans lésion appréciable avait causé la mort. 3° Je crois que c'est à de petits épanchements un peu plus volumineux parmi les autres qu'est due la persistance de certains symptômes de paralysie partielle ou de pertes partielles de certaines facultés, symptômes que l'on a attribués à la commotion. Je ne nie point que dans certains cas quelques uns de ces symptômes n'en puissent dépendre. 4° Je ne méconnais pas l'analogie de petits épanchements miliaires avec la contusion du cerveau, mais quand je les trouve dans presque tous les points de l'organe, je suis plus disposé à admettre l'hémorrhagie par suite d'ébranlement que par contusion directe, en un mot par secousse plutôt que par écrasement. En outre, je comprends pour ces épanchements même plusieurs modes de terminaison : tantôt la résorption accompagnée de la disparition complète des symptômes après un temps variable, tantôt le développement d'une encéphalite presque générale, et dans ce

cas la mort du sujet, d'autres fois enfin la résorption incomplète de la totalité de ces épanchements et la persistance de quelques foyers qui donnent lieu alors à quelques uns des symptômes que j'appellerai symptômes secondaires ou persistants de la commotion.

Observation LXVIII.

Un jeune mousse ayant fait une chute au fond de la cale d'un navire en chargement sur la Loire, fut transporté à l'Hôtel-Dieu de Nantes le 5 juin 1829, où il mourut quelques instants après. Les yeux étaient convulsés, le malade poussait des cris aigus au moindre mouvement; il n'existait pas de paralysie, mais nous constatâmes une fracture de cuisse, un décollement des épiphyses, des deux radius, et des ecchymoses dans un très grand nombre de points du corps, principalement sur la région épigastrique.

Autopsie. Au-dessus de la bosse nasale, ecchymose à centre fluctuant et à circonférence dure; autre ecchymose superficielle dans le temporal droit; gouttelettes sanguines sur la surface de la dure-mère; vaisseaux sous-arachnoïdiens gorgés de sang; au sommet de l'hémisphère droit, petit noyau d'injection au fond d'une anfractuosité; à la partie antérieure du même hémisphère et un peu plus bas, autre noyau encore plus petit; gouttelettes sanguines dans les sections du cerveau; à la partie postérieure et inférieure du même hémisphère, lésion semblable.

Dans l'hémisphère gauche, autre petite masse injectée; au-dessus des tubercules quadrijumeaux, à la partie antérieure du corps strié droit, à la partie moyenne et inférieure de l'hémisphère du côté droit, dans la substance médullaire de la partie moyenne et inférieure de l'hémisphère gauche, mêmes lésions; ici l'injection est réunie en globules dans quelques points; toute la partie inférieure du côté

droit, toujours dans la substance corticale, offre un aspect semblable. Dans la substance médullaire, l'accumulation sanguine et la couleur jaune se prononcent d'une manière très marquée qui meurt en s'approchant de la superficie.

A la partie inférieure et un peu interne de l'hémisphère droit, il y avait des taches sanguines qui, de même que dans tous les cas, apparaissent à chaque section de la substance médullaire. Ces points qui provenaient les uns de l'injection, les autres de l'encéphalite commençante, offraient les caractères suivants : 1° les premiers étaient beaucoup plus disséminés; 2° ils étaient rutilants, pendant que les autres étaient d'une couleur amarante foncée qui, dans les points les plus injectés, était même noire ; enfin, les premiers s'étendent beaucoup après la section, tandis que les autres restent, avec le même diamètre au moins, beaucoup plus de temps.

Les symptômes de la commotion sont : l'étourdissement, la chute, la perte de connaissance et des mouvements, celle de la voix, le vomissement, l'assoupissement, la paralysie, la sortie involontaire de l'urine et des matières fécales, le saignement de la bouche, du nez et des oreilles, la faiblesse ou l'absence du pouls.

Hunter a fait observer que dans certaines circonstances les effets de la commotion sont plus intenses que ne le comporte la lésion en elle-même. Ainsi un coup porté sur la tête d'un homme qui est dans un état d'ivresse, unissant ses effets à ceux du vin, produit des symptômes très violents qui pourraient porter les chirurgiens à faire plus qu'il n'est nécessaire ; c'est pourquoi il convient d'attendre que l'état d'ivresse soit passé, et que les effets de la commotion restent seuls.

Je n'admets pas la déduction thérapeutique, mais le fait mentionné par Hunter me paraît important en ce qu'il

appelle l'attention sur une coïncidence dont il importe de tenir compte.

Au sujet de l'écoulement du sang par l'oreille comme phénomène concomitant d'une commotion, j'ai eu dernièrement l'occasion d'en observer un cas qui m'a paru utile de mentionner ici, à raison de quelques particularités fort remarquables, et notamment de la rupture de la membrane du tympan, par suite de la chute sur la tête, sans accompagnement, du moins appréciable, de fracture du temporal. Comme les explorations, pour s'assurer de la rupture de la membrane du tympan, ont été faites itérativement et avec beaucoup de soin, il ne nous est resté aucun doute sur l'existence de cette rupture; j'ajoute que l'on s'est assuré qu'il n'existait pas de perforation à cette membrane avant l'accident. Il me paraît difficile d'expliquer comment la membrane du tympan peut se rompre dans une chute sur la tête sans fracture du cadre tympanal; et pourtant, dans le fait dont il s'agit, nous n'avons pas de preuves certaines de l'existence d'une fracture du rocher. Ce fait a été observé dans le service que je dirige en l'absence de M. Michon.

Observation LXIX.

Lecoq, peintre, âgé de dix-huit ans, d'une constitution délicate et lymphatique, entre à l'hôpital Cochin le 31 mars 1842.

Cet ouvrier était occupé à peindre une maison, lorsque la corniche sur laquelle il s'était assis venant à céder sous le poids du corps, il fut précipité la tête en bas sur le pavé d'une hauteur d'environ dix pieds.

On le releva sans connaissance pour le transporter à l'hôpital. A la syncope, qui dura plusieurs heures, succéda un état de stupeur, et même de coma, qui fit soup-

çonner une lésion des plus graves, la fracture d'un ou de plusieurs des os du crâne, et plus particulièrement une fracture du rocher.

En effet, à l'examen, voici ce qu'on put constater : *écoulement de sang par les deux oreilles*, plus abondant par l'oreille gauche; bosse sanguine noirâtre au-dessus de celle-ci vers la région temporale, qui est fortement contuse. En comprimant cette tumeur, le fond en est égal, et la surface osseuse paraît intacte ; les paupières sont envahies par de larges ecchymoses. Du reste, aucune solution de continuité aux parties molles.

Saignée de 4 palettes; 15 sangsues derrière l'oreille; cataplasmes sinapisés aux jambes; limonade cuite ; eau de Sedlitz.

3 avril. Suintement d'un liquide séro-sanguinolent par l'oreille gauche ; surdité de ce côté, où le malade n'entend que du bourdonnement; pouls normal; pas de paralysie de la face; pas d'amaurose ; sommeil paisible pendant la nuit.

Limonade cuite ; eau de Sedlitz.

4, 5 et 6 avril. L'écoulement de l'oreille est devenu séreux, et l'état général continue à être satisfaisant ; on prescrit un bain de pieds.

7 avril. En prenant son pédiluve, le malade, qui s'est levé, a eu une syncope. On découvre, en examinant les yeux, une suffusion jaunâtre dans l'hémisphère supérieur de la conjonctive oculaire : cette auréole jaunâtre paraît plus prononcée sur l'œil gauche que sur l'œil droit. La tumeur formée par l'extravasation du sang vers la région temporale gauche a diminué de volume ; elle est plus plate, et elle prend une teinte jaunâtre. Il y a de l'engorgement dans les ganglions du cou, et cet état serait habituel, au dire du malade.

8 avril. L'écoulement séreux a lieu par l'une et l'autre oreille. Quand on dit au malade de fermer la bouche et

e nez, et de faire un grand effort d'expiration, l'air vient sortir par le conduit auditif externe du côté gauche, en produisant un bruit de sifflement qui indique la déchirure de la membrane du tympan.

9 avril. La suffusion jaunâtre du globe oculaire devient moins apparente; état général satisfaisant.

Les jours suivants, rien de nouveau qu'un peu d'engorgement avec douleur aux ganglions situés derrière l'oreille gauche, dans le lieu où existent les piqûres de sangsues. Cataplasmes.

16 avril. Le malade, qui est resté debout assez longtemps dans la journée, est pris vers le soir de maux de tête et de frissons avec sueurs; la langue est blanche, le pouls est fréquent, et il y a de la constipation. On prescrit du bouillon de veau, un purgatif et un pédiluve sinapisé.

Le 17 avril, aucune trace du malaise éprouvé la veille; pouls régulier; disparition de la suffusion jaune des yeux.

18 avril. Derrière l'oreille gauche, à l'endroit où se remarque l'engorgement des ganglions, il s'est formé une collection purulente. Ponctions multiples avec la lancette, qui donne issue à quelques gouttes de pus. Le stylet, introduit par l'une des ouvertures de l'abcès, n'arrive point sur une surface osseuse dénudée; le décollement de la peau est circonscrit et assez régulièrement circulaire. Pansement avec linge cératé.

Le 19 et jours suivants, du pus continue à sortir par les petites plaies, la réunion ne s'étant pas faite par première intention, ainsi que cela a lieu souvent. Cependant le malade va de mieux en mieux; l'écoulement des oreilles n'a plus lieu que du côté gauche, et il a beaucoup diminué; l'abcès est guéri; la membrane du tympan ne laisse plus passer l'air quand le malade fait des mouvements d'expiration; les muscles de la face ont conservé tous leurs mouvements; il n'y a plus qu'un peu

de surdité de l'oreille gauche, et le malade sort guéri le 25 avril, c'est à-dire vingt-six jours après son entrée à l'hôpital.

Ce cas est remarquable en ce que le malade a offert quelques uns des signes d'une fracture du rocher (écoulement de sang par l'oreille après l'accident, auquel succède quelques jours après le suintement d'un liquide séreux), moins les accidents des centres nerveux.

Avant sa sortie, examen attentif des fonctions du facial; aucune trace de paralysie.

Après la commotion cérébrale, il existe souvent une altération notable de la mémoire, et même celle-ci est souvent plus ou moins affectée, après les premiers effets de la commotion.

Un laboureur (du pays de Galles) reçu dans l'hôpital de Saint-Thomas à Londres, perdit par suite d'une commotion cérébrale tout son anglais, mais se rappela parfaitement de son gallois.

Semblable chose est arrivée à un malade dont parle sir Astley Cooper.

Deux exemples sont cités par M. Brodie, où les malades perdirent connaissance des faits qui précédèrent immédiatement l'accident. Desault cite un cas, où le malade, après avoir reçu un coup sur la tête, ne put d'abord se rappeler que des faits qui avaient eu lieu récemment; puis ensuite, il y avait une rétroversion dans cette faculté, le sujet ne se souvenant plus des faits récents, mais se rappelant parfaitement ce qui s'était passé dans son enfance. (*Medico-chirurgical Review*, vol. IX, p. 413.)

Je crois que ceux des symptômes de la commotion qui persistent pendant un temps très long après l'accident, dépendent d'altérations plus ou moins circonscrites qui seraient appréciables à l'autopsie.

Ainsi, dans l'observation suivante, mentionnée par Boyer, je suis convaincu que cette longue persistance de quelques uns des symptômes de la commotion était due à des désordres partiels susceptibles d'être constatés par l'examen anatomique.

Observation LXX.

Un enfant de trois ans, sur la tête duquel était tombé un paravent, resta quatre jours dans un assoupissement léthargique, sans autres signes de vie que la circulation et la respiration, et se rétablit ensuite; mais il était comme hébété, et ne pouvait proférer aucune parole, quoiqu'il parlât très bien auparavant. Il resta dans cet état pendant plusieurs mois; ensuite il commença à proférer oui et non, et par degrés la parole lui revint complétement. (Boyer, *Œuvres chirurgicales*, t. V, p. 93.)

Il me paraît très vraisemblable qu'en soumettant à l'observation microscopique la substance cérébrale, et en partant de ce que nous ont appris de sa structure normale les travaux d'Ehrenberg et de Langenbeck, on trouverait, dans les cas de commotion, même dans ceux qui, à l'œil nu, ne présentent aucune trace appréciable de lésion cérébrale, des dérangements plus ou moins marqués dans l'organisation de cette substance.

Depuis que je m'occupe de cette question pour ma thèse, une leçon de M. le prof. Blandin a été faite à l'Hôtel-Dieu sur ce sujet. Ce professeur s'attache, d'après des considérations neuves et intéressantes, à signaler une sorte d'identité de nature entre les deux affections contusion et commotion, qui seraient deux degrés différents d'un même phénomène maladif. On a pu voir, d'après ce que j'ai dit précédemment, combien je suis disposé à admettre l'existence de désordres

anatomiques réels, quoique pas toujours très appréciables dans un grand nombre de cas de commotion. Cependant je ne saurais admettre pour cela l'identité des deux lésions avec la seule différence de degré. La différence des symptômes est trop capitale; car la commotion a l'instantanéité de symptômes, et la contusion n'a que des symptômes tardifs. Ensuite, si c'était une simple question de degré, le degré faible serait la commotion, le degré fort serait la contusion. Or les symptômes graves du début n'auraient lieu que dans le degré faible, et le degré le plus élevé n'en présenterait aucune trace : ce qui est l'inverse de ce qu'on observe pour les autres maladies.

Les symptômes de la commotion ont ce caractère tout-à-fait spécial, qu'ils surviennent instantanément. Aussi, est-ce là une des circonstances qui en éclaire le mieux le diagnostic.

Quand on examine un sujet qui a été atteint par une cause susceptible de produire, ou la commotion, ou l'épanchement, il peut être tout-à-fait impossible de préciser, d'après l'état actuel des symptômes, à laquelle de ces deux lésions est dû l'état actuel du malade. C'est alors que l'on retire du commémoratif les renseignements qui seuls peuvent éclairer sur la nature de la lésion. L'observation suivante est remarquable par la persistance des fonctions intellectuelles au moment du coup et leur abolition progressive et complète au fur et à mesure que l'épanchement s'effectuait.

Observation LXXI.

Une femme, après avoir reçu un coup sur la tête, se plaignait que sa tête était blessée, et que le coup serait mortel. Elle perdit connaissance peu à peu une heure après l'accident. Quatorze heures après, on la trans-

porta à l'hôpital Saint-Georges. Elle offrait alors les symptômes de la commotion cérébrale ; ces symptômes continuèrent jusqu'au troisième jour où elle expira.

A l'autopsie, on trouva huit onces de sang épanché sous la dure-mère.

La circonstance de l'intégrité intellectuelle dans les premiers moments et l'intervalle d'une heure entre l'accident traumatique et le développement des symptômes dont nous avons parlé, démontre qu'il résultait de la compression produite par l'hémorrhagie, et non par suite d'une commotion cérébrale. (*Médico-chirurgical Review*, vol. IX, p. 415.)

Le traitement des commotions comprend deux indications distinctes, car ce n'est pas par les mêmes moyens thérapeutiques que l'on cherche à les remplir. D'un côté, il s'agit de faire cesser le plus promptement possible le désordre fonctionnel qui résulte de la suspension d'action du cerveau; de l'autre, il s'agit de prévenir les dangers de l'inflammation rendue imminente par les désordres matériels dont s'est accompagnée la commotion.

De l'avis de tous les chirurgiens, une percussion de la tête assez violente pour déterminer la commotion, réclame au plus haut degré de fortes et nombreuses émissions sanguines. L'inconvénient de prolonger, par ce mode de traitement, le collapsus des centres nerveux n'est pas assez bien démontré pour permettre de renoncer à l'emploi d'un moyen si évidemment propre à lutter contre les suites les plus irremédiables des fortes percussions de la tête, savoir : les épanchements et les inflammations.

Les vomitifs présentent, dans leur manière d'agir, des inconvénients qui doivent faire hésiter à les employer dans des circonstances où l'on redoute au plus haut point tout ce qui peut augmenter un état congestif de l'encéphale.

Rien, au contraire, ne s'élève contre l'emploi des pur-

gatifs et des substances qui peuvent agir sur le canal intestinal, soit par l'abondance des évacuations qu'elles déterminent, soit par l'action révulsive qu'elles produisent.

Le reproche que l'on pourrait adresser aux vomitifs, on peut le diriger encore contre diverses substances plus ou moins stimulantes qui ont été proposées dans le but de réveiller, dit-on, l'action engourdie des centres nerveux.

En fait de moyens stimulants employés dans ce dernier but, je crois que ceux sur lesquels on doit insister, sont les révulsifs et les excitants de la peau et des intestins que l'on peut employer sur une grande échelle, et que je préfère de beaucoup aux stimulants proposés dans le but de ranimer la sensibilité générale.

Les réfrigérants appliqués sur la tête sont des moyens dont l'emploi devient surtout indiqué lorsque la période de torpeur ayant cessé, on sent le besoin d'aviser aux moyens de prévenir et de combattre l'inflammation.

SECTION TROISIÈME

COMPRESSION.

Pour se former des idées exactes et propres à servir de guide dans la pratique, il ne suffit pas d'apprécier un phénomène dans son caractère principal, il faut encore s'enquérir de toutes ses particularités. La compression, surtout, a besoin d'être appréciée dans tous les détails du phénomène. Combien de temps, par exemple, une compression au degré de produire l'état léthargique, peut-elle subsister sans déterminer la mort du sujet? On sait que les compressions traumatiques portées à ce degré sont assez généralement mortelles en peu de temps. Dans les recherches que j'ai faites sur la question de savoir à quelle époque succombent les malades par le fait de la compression traumatique, j'ai été frappé du long espace

de temps pendant lequel l'état léthargique pouvait se continuer sans déterminer la mort. C'est sous ce rapport que l'observation suivante m'a paru digne d'intérêt.

Observation LXXII.

Un matelot de la marine anglaise tombe du mât sur le pont d'un vaisseau en pleine mer. Il fut relevé sans connaissance. Peu de temps après, le vaisseau arrive à Gibraltar; on transporte le blessé à l'hôpital de cette ville, où il reste plusieurs mois dans le même état. Plus tard on l'envoie en Angleterre (à bord de la frégate *Dolphin*). Enfin, arrivé à l'hôpital de Saint-Thomas, à Londres, il était toujours dans un état d'insensibilité complète, couché sur le dos, avec dyspnée, pouls normal, mouvement des doigts correspondant exactement avec les battements artériels, de sorte qu'on pouvait compter les pulsations artérielles par les mouvements des doigts. S'il avait besoin d'aliments, il agitait ses lèvres ou sa langue. M. Cline trouva une dépression au crâne.

Treize mois après l'accident, M. Cline lui fit l'opération du trépan, et releva la portion déprimée du crâne. Aussitôt on vit le mouvement des doigts s'arrêter. Trois heures après, la volition et la sensation étaient revenues. Quatre jours après l'opération, il put se lever et parler. Puis, quelques jours après, il put dire à quelle époque il était entré au service, son départ de Falmouth pour la Méditerranée; mais du moment de l'accident jusqu'à celui de l'opération faite par M. Cline, il y avait abolition de la mémoire et amoindrissement de presque toutes les fonctions, tant de la vie organique qu'intellectuelle. (*Medico-Chir. Review*, t. I, 1824, p. 471.)

Observation LXXIII.

Adulte. Chute sur la tête dont il est résulté une fracture avec dépression d'un fragment ayant 2 pouces 1/2

dans son plus grand diamètre, 1 pouce 1/2 dans son plus petit diamètre, et qui était déprimé de 3/4 de pouce.

Les premiers symptômes ont disparu au bout de six semaines; il reprend ses affaires; développements de phénomènes nerveux; augmentation de ces phénomènes pendant trois ans; *opération du trépan*, on soulève l'os déprimé; soulagemement; guérison. (*Medico-Chirurgical Review* de Johnson, vol. IX, pag. 426. Fait rapporté par sir E. Home dans les *Trans. philos.* 1814.)

CORPS ÉTRANGERS.

Il y a, sous le rapport de leur origine, deux classes de corps étrangers, ceux qui viennent du dehors et ceux que forment des esquilles, surtout quand elles sont complètement détachées; l'observation suivante nous offre un cas de ce genre, où l'extraction de l'esquille fut suivie d'une guérison complète.

Observation LXXIV.

Une personne blessée à la partie supérieure et droite du coronal par un coup de pierre, continua de vaquer à ses affaires pendant un temps assez considérable. Cependant la plaie ne se fermait point; elle rendait encore beaucoup de pus. Cette circonstance excita l'attention du chirurgien, qui, ayant vu qu'elle était occasionnée par la présence d'une pièce d'os détachée par la violence du coup, et engagée dans le cerveau, en fit l'extraction. Le blessé obtint une prompte guérison. (*Médecine opératoire* de Sabatier, tome II, page 64.— Observation tirée des notes de Lafaye sur Dionis.)

Quelquefois de nombreuses esquilles, dont quelques unes ont pénétré dans la substance cérébrale, ne sont point un obstacle à l'heureuse issue de la maladie; il faut déduire de là cette règle de pratique que l'on ne doit pas regarder comme désespéré un cas même excessivement

grave, et aller, dans une supposition qui pourrait être démentie par l'événement, négliger aucun des soins du pansement, et surtout l'extraction complète des esquilles. Ce cas est encore intéressant sous ce triple point de vue : 1° de la perte de substance cérébrale avec paralysie temporaire ; 2° de la blessure par esquilles du sinus longitudinal ; 3° de la division dans une grande étendue de la dure-mère, d'où l'on est conduit à se demander quelle peut être sur la marche des phénomènes l'influence d'un débridement traumatique plus ou moins large de cette membrane, afin de voir s'il n'y aurait pas lieu à en inférer quelque application chirurgicale.

Observation LXXV.

Le 16 décembre 1825, un fermier, appelé Jacob Sherrer, fut renversé de cheval étant ivre. Il tomba sur l'angle d'une grosse pierre, et se fit au pariétal droit une fracture qui commençait vers le milieu de l'os, s'étendait en bas jusqu'à la suture de la portion écailleuse du temporal, en haut jusqu'à la suture sagittale, et en arrière jusqu'à l'occipital, ou très près de lui. Le pariétal était fracturé en plusieurs morceaux dans l'étendue de deux pouces carrés environ, et enfoncé à travers la dure-mère dans la substance même du cerveau ; l'on voyait quelques uns des fragments, mais la plupart étaient cachés dans le cerveau.

Après en avoir retiré plusieurs et relevé trois qui tenaient encore à la portion saine de l'os, l'on vit à nu une surface du cerveau de trois à quatre pouces carrés pénétrée en plusieurs points par des fragments d'os, dilacérée en d'autres points.

Après avoir enlevé avec soin tous les fragments, je re-

tirai environ plein une cuillère à soupe de substance cérébrale qui était diffluente à la surface de la plaie ; on en trouva aussi sur la pierre où l'homme était tombé, mais je ne pus l'évaluer.

Une esquille osseuse avait pénétré dans le sinus longitudinal, et il en était résulté avant mon arrivée une hémorrhagie considérable qui fut réprimée par un bourdonnet de charpie.

Le côté gauche était paralysé.

Je rapprochai les téguments et les fixai par deux points de suture, un en haut et l'autre en bas ; les angles de la plaie laissant entr'ouvert dans le milieu un espace d'environ deux pouces.

Il n'eut pas de délire, mais beaucoup d'excitation ; un peu de perte de mémoire, de la loquacité, aucun trouble dans la volition.

Pendant le temps que dura la maladie, on retira encore plusieurs fragments d'os, de la substance cérébrale à plusieurs reprises.

Il fut très fréquemment saigné et purgé, et la marche de la guérison ne fut jamais entravée d'une manière grave.

La paralysie, avant que la plaie ne fût fermée, et plusieurs semaines après l'accident, avait déjà beaucoup diminué, et le léger trouble de ses facultés intellectuelles complétement disparu.

Neuf mois après l'accident, le malade était en état de se livrer à ses travaux habituels. Le côté gauche était encore plus faible que le droit, quoiqu'il pût parfaitement s'en servir. Il me dit même qu'il croyait que ses facultés intellectuelles étaient plus développées qu'avant l'accident, qu'il pouvait calculer beaucoup plus facilement, et qu'il était sujet autrefois à un mal de tête périodique qui n'avait pas reparu depuis sa chute.

Les mouvements du cerveau se voient parfaitement sous les téguments, et le creux résultant de la perte du cerveau et de la boîte osseuse pourrait tenir un peu plus du huitième d'une pinte de liquide.

Le déchirement de la dure-mère ne pourrait-il pas avoir contribué à l'issue favorable dans le cas présent, en permettant au sang et au pus de s'épancher librement et en empêchant la compression?

Au mois de juillet 1830, tous les symptômes de paralysie avaient disparu.

The north American medical et Surgical journal, *January*, 1831, p. 243.

Quelquefois des balles s'enclavent dans l'épaisseur des os, d'autres fois elles s'arrêtent sur la dure-mère, le plus souvent elles percent cette membrane et pénètrent dans le cerveau. Quand l'un des hémisphères de la balle est tout entier au-dehors, on peut la retirer avec un élévatoire ou avec le tire-fond que l'on dirige transversalement. Si la balle a pénétré au delà de son grand diamètre, il faut appliquer une couronne de trépan assez large pour enlever la balle et le disque osseux dans lequel elle se trouve enchâssée.

Les implantations de balles dans les os du crâne peuvent offrir des particularités très nombreuses. Celles qui se rattachent à leur pénétration, par les sinus frontaux, sont d'un grand intérêt sous le rapport du traitement. On verra dans l'observation suivante l'application du trépan faite avec succès pour un cas de ce genre.

Observation LXXVI.

François Berrard, guide de l'armée, reçut au troisième assaut d'Acre un coup de feu au sinus frontal droit. La balle, en fracturant la paroi externe de ce sinus, se coupa

en deux morceaux ; l'un passa sur le front, en labourant la peau dans quelques lignes de longueur ; l'autre s'introduisit dans le sinus, et fractura sa paroi interne. Cet accident fut suivi de perte de connaissance, et de quelques légers symptômes de commotion.

La fracture extérieure était peu étendue, et on avait peine à croire qu'elle eût permis le passage de la moitié d'une balle. Les fragments n'étant point déplacés, je fus obligé d'appliquer une couronne de trépan sur le sinus, et par ce moyen je parvins à découvrir le corps étranger et une fracture à la paroi interne de cette cavité. Je fis l'extraction du plomb assez facilement avec un élévatoire, et l'ouverture du trépan me permit de passer une petite couronne conique, à l'aide de laquelle je perforai, sans accident, le plancher du sinus. Il y avait entre le crâne et la dure-mère un peu de sang épanché, qui s'évacua à la faveur de l'ouverture du trépan. Les accidents se calmèrent, et en très peu de jours ils furent totalement dissipés. Les bords du trépan s'exfolièrent par la suite ; les trous furent fermés par des substances membraneuses, et la cicatrice des téguments extérieurs se forma immédiatement et sans fistule aérienne. (*Relat. chirurg. de l'armée d'Orient*, par Larrey, p. 281.)

A la suite de l'observation précédente je mentionnerai un cas dans lequel il y eut également extraction d'une balle, mais avec des circonstances tellement remarquables, qu'il m'a paru mériter de trouver place ici, d'autant mieux qu'il peut fournir quelques indications sur la conduite à tenir dans des cas analogues, et sur l'emploi d'une sonde élastique pour déterminer le siége du corps étranger.

Observation LXXVII.

Un soldat de la 18e demi-brigade reçut à la tête un coup de feu dans la première révolte du Kaire. La balle,

après avoir percé le frontal à sa partie moyenne près du sinus, se porta obliquement en arrière, entre le crâne et la dure-mère, et marcha ainsi le long du sinus longitudinal, jusqu'à la suture occipitale, où elle s'arrêta. Sa présence détermina tous les accidents de la compression, sans qu'on pût reconnaître le siége du corps étranger. Cependant le blessé rapportait toujours la douleur au point diamétralement opposé à l'entrée de la balle, et tous les autres signes ne laissaient aucun doute sur sa présence dans l'intérieur du crâne.

J'introduisis une sonde de gomme élastique dans le trou de l'os frontal, et lui fis parcourir sans peine le trajet jusqu'à la balle, que je reconnus à sa résistance et à ses inégalités. Je mesurai extérieurement le chemin qu'elle avait parcouru à l'aide de mon instrument. Je me décidai alors à mettre à découvert le point du crâne correspondant au corps étranger. Je fis une contre-ouverture au moyen d'une large couronne de trépan; le pus sortit en quantité, et il me fut facile de saisir et d'extraire la balle, qui déprimait la dure-mère et comprimait le cerveau. Rien ne s'opposa plus à la guérison. (*Relat. chirurg. de l'armée d'Orient*, par Larrey, p. 283.)

Pour les balles enfoncées dans le crâne, si on parvient à les reconnaître, on les extrait avec beaucoup de précautions à l'aide de pinces ou du tire-balle.

Les pinces à anneau sont un instrument peu favorable pour ce genre d'extraction, car si la balle n'a pas perdu sa sphéricité, si elle n'est pas très inégale, les pinces ne pourraient agir qu'en saisissant bien exactement les deux extrémités d'un même diamètre, ce qui est très difficile; presque toujours l'instrument glisse d'un côté ou de l'autre. Si la balle présente des aspérités, cet instrument offre des inconvénients aussi grands encore, parce que les pinces ne couvrant qu'une petite partie de la balle, les aspérités

de celle-ci causent des déchirures ; le tire-balle dont les deux branches sont séparées, tire-balle de Thomassin, est préférable. Quand au tire-fond, il est d'une application difficile; quelquefois la balle tourne avec le tire-fond, ce n'est que dans le cas d'enclavement qu'il peut être utile.

Si la balle a pénétré profondément dans le cerveau, il n'y a rien à tenter.

On a vu des individus porter assez long-temps des balles dans le cerveau.

Mais quelle que soit la bénignité apparente des symptômes après la pénétration d'un corps étranger dans l'épaisseur des os du crâne, ce serait montrer peu de prévoyance que de concevoir la moindre sécurité sur l'issue définitive de la maladie. Toujours, après un temps plus ou moins long, il survient tout-à-coup des accidents ou bien il y a perte de quelque faculté, ainsi que le prouve l'observation suivante.

Observation LXXVIII.

Séjour d'une balle dans l'épaisseur du frontal. — Perte de la mémoire des noms propres et de quelques substantifs. (Larrey, Archiv., t. XV, p. 616.

A la bataille de Waterloo, chez un blessé, la balle avait atteint le côté externe du front à 6 ou 8 millim. du sourcil gauche, et dans le point qui correspond à la ligne courbe de la fosse temporale. Hémorrhagie abondante ; émission involontaire des urines et des matières fécales ; deux jours et deux nuits passés sans secours sur le champ de bataille ; hémiplégie gauche qui se dissipe. Le blessé reprend son service ; perte de la mémoire des noms propres et de quelques substantifs ; mort de phthisie en 1827. La balle est enchatonnée dans l'endroit indiqué, la table interne de l'os ayant été derrière elle fracturée au moment de l'accident.

Quelquefois en extrayant un corps étranger, il arrive qu'une partie de lui-même ou une pièce qui lui était surajoutée, peut rester dans la plaie faite au crâne ; et ici les méprises qui peuvent être si funestes sont d'autant plus à redouter qu'aucun symptôme immédiat ne vient donner l'alarme. Il faut donc s'assurer, avec le plus grand soin, de l'intégrité du corps étranger et de l'extraction de ses accessoires. L'observation suivante vient à l'appui de cette considération.

Observation LXXIX.

La voûte orbitaire n'est séparée de la partie antérieure et latérale du crâne, que par une lame osseuse très mince : aussi un instrument piquant, porté avec un peu de force sur cette voûte, pénètre-t-il facilement dans le crâne. L'Académie de chirurgie reçut, il y a quelques années, l'observation d'une fille qui, en filant, se laissa tomber et s'enfonça dans la voûte orbitaire, tout près du grand angle, la pointe de son fuseau, dont la filière était de fer. On retira le fuseau, mais la filière resta. Quelque temps après la fille parut guérie : elle fut près de huit ans sans éprouver d'autres accidents que des maux de tête assez légers. Au bout de ce temps, les maux de tête augmentèrent considérablement, et il se forma un abcès auprès du grand angle de l'œil, dans l'endroit par où le fuseau était entré. A son ouverture, après l'issue d'une quantité considérable de pus, on aperçut la filière, que l'on retira ; mais la malade mourut quelques jours après. (Gavard, *Ostéologie*. Extrait des Leçons de Desault, 3e édit., 1805, p. 156.)

L'extraction des corps étrangers est une indication qu'on

ne saurait trop tôt remplir, si l'instrument vulnérant peut être saisi, soit avec la main, soit avec des pinces ou des tenailles ; on l'extrait avec le moins de secousses, le moins d'ébranlement possible.

En effet, les observations qui prouvent que des corps étrangers ont séjourné plus ou moins long-temps dans les organes encéphaliques à un état inoffensif et en quelque sorte latent, ne sont que des faits exceptionnels ; dans l'immense majorité des cas, ils finissent par entraîner la mort. La règle de pratique est donc de les extraire toutes les fois qu'on le peut sans faire courir un danger immédiat trop menaçant. Toutefois il est important de connaître les faits qui prouvent que la présence d'un corps étranger dans la substance cérébrale peut durer pendant long-temps sans déterminer d'accidents.

Voici un fait qui est de nature à donner une idée de l'espace de temps pendant lequel un corps étranger, ayant pénétré dans la substance cérébrale, peut y séjourner sans manifester sa présence.

Observation LXXX.

Un soldat fut blessé, au milieu du pariétal droit, par une flèche dont le fer fut engagé fort avant dans la substance du cerveau, et resta jusqu'au septième mois sans causer d'accidents. Lorsque la présence de ce corps eut été reconnue, on appliqua deux couronnes de trépan qui procurèrent la sortie d'une grande quantité de matière. Ce ne fut qu'au bout de deux mois qu'on put en faire l'extraction. Le malade fut aussitôt soulagé, et il guérit en peu de temps. (*Médecine opératoire de Sabatier*, t. II, p. 64, obs. tirée des notes de Lafaye sur l'ouvrage de Dionis.)

Observation LXXXI.

Il y a huit ou dix ans (Dupuytren écrivait en 1834), un jeune homme reçut dans une querelle un coup de couteau sur le sommet de la tête; ce couteau se rompit dans le crâne après l'avoir perforé. Le chirurgien qui pansa le malade n'examina point avec assez d'attention la plaie; il en rapprocha les bords, et le malade guérit. Plusieurs années se passèrent sans accidents; seulement de temps en temps le malade ressentait des douleurs dans la cicatrice. Au bout de quelques années, il vint à l'Hôtel-Dieu, et y fut reçu. En examinant sa cicatrice, je sentis qu'elle était soulevée, et dessous elle un corps étranger. J'incisai et fis l'extraction d'une portion pointue de lame de couteau, à l'aide du trépan. Les accidents persistèrent, et il s'y joignit de la paralysie du côté du corps opposé à celui de la tête qui était blessé. J'incisai la dure-mère, il ne sortit rien; je plongeai un bistouri avec précaution dans le cerveau, et il jaillit de suite un flot de pus. Le soir même de cette opération, tous les accidents disparurent, la fièvre, la somnolence et le délire, et le malade guérit. (*Traité des blessures par armes de guerre*, tome 2, page 146).

Devrait-on se laisser arrêter dans cette opération par la nécessité d'agir avec une grande violence, si la fixité des corps étrangers l'exigeait? Je ne le pense pas, car les inconvénients qui peuvent résulter de ces efforts sont encore moindres que les dangers dus à la persistance de ces corps dans la plaie. D'ailleurs, l'expérience a prononcé en dernier ressort, en montrant jusqu'où peuvent aller les tentatives faites dans ce but.

Je ne rappellerai point ici l'observation du duc de Guise, dit le Balafré, car il ne s'agit point d'une lésion traumatique des organes contenus dans le crâne, ainsi que le fait

remarquer M. Vidal dans son *Traité de pathologie*, où se remarque une critique saine et souvent ingénieuse; mais je rapporterai brièvement l'observation suivante, curieuse par le mode de lésion et le succès obtenu.

Obssrvation LXXXII.

Tentative de suicide par l'enfoncement dans le crâne d'une tige de fer de 3 pouces 1/2 de long sur 3 lignes de large. — Extraction du corps étranger. — Guérison. (*Observation recueillie par* J. FOURNET.)

Le 10 juin 1834, on conduisit à la salle de garde de l'hôpital Saint-Antoine, un homme de soixante-cinq à soixante-huit ans, ouvrier en chaises, ayant l'intélligence un peu troublée depuis quelques années... Récit du malade après sa guérison... Il avait voulu se suicider en s'enfonçant dans le crâne à coups de maillet un de ces petits ciseaux dont se servent les menuisiers... Il perd connaissance...; sa femme accourt et essaie de retirer l'instrument en le serrant sous la main de fer qu'on nomme valet de banc, puis en tirant sur la tête et les épaules de son mari...; efforts inutiles... Entré à l'hôpital 7 heures après l'accident; le malade était venu de son pied soutenu seulement par deux aides.

État de demi-hébétude; sentiment de lourdeur à la tête; sensibilité, myotilité intactes; intelligence conservée.

On fixe l'instrument dans un étau, on tire verticalement et avec force d'une manière uniforme et continue.

Issue d'une grande quantité (2 palettes) de sang noir épais, qui pendant l'expiration s'échappait par une sorte de flux et rentrait pendant l'inspiration sous forme de reflux.

Le sentiment de lourdeur, qui n'existait d'abord qu'au-dessus de l'œil droit, se répand uniformément dans toute la tête.

Le pouls devient plein et fréquent de faible et petit qu'il était.

Le malade marche jusqu'à son lit.

Saignée de 4 palettes; 12 sangsues sous chaque oreille.

Frisson très fort remplacé par une réaction fébrile intense. Réponses prenant la forme du délire; myotilité; sensibilité intacte.

Compresses d'oxicrat sur le front; sinapismes aux jambes; potion calmante. Pouls large, plein.

Dépression de la table externe de la voûte crânienne.

M. Bérard aîné prescrit : saignée de 4 palettes, compresse d'oxicrat sur le front, diète, saignée de 4 palettes le soir.

Le 12. Délire loquace; persistance du sentiment de pesanteur. 4 sangsues derrière chaque oreille, glace sur la tête, saignée de 4 palettes, potion gommeuse avec l'opium.

Les 13, 14 et 15. Même état; le 15 application de sangsues derrière les oreilles.

Le lendemain et le surlendemain diminution, puis cessation du délire.

Le 24. Convalescent; peu de jours après il sort guéri. (*Journal l'Expérience*, 1837-1838, t. 1, p. 343.)

Dans certains cas où le corps étranger ne laisse aucune prise, ou quand il est si fortement implanté qu'on ne peut l'ébranler, on peut avoir recours au trépan et l'appliquer de manière à emporter à la fois et le corps étranger et la portion de l'os dans laquelle il est implanté. Quelquefois même on peut être obligé de réséquer le corps étranger au niveau ou à peu de distance des os pour se mettre à même d'appliquer le trépan. Un jeune tambour fut amené à l'Hôtel-Dieu de Nantes, venant de recevoir dans la moitié latérale gauche du frontal une baguette de fusil qui avait été laissée par mégarde durant un de ces simulacres de combat que l'on appelle petite guerre. Les

chirurgiens de l'Hôtel-Dieu voyant l'impossibilité de retirer cette baguette, tant son implantation était fixe, décidèrent de la faire couper très près du crâne pour se mettre à même d'enlever par le trépan le disque osseux dans lequel elle était implantée.

On possède des faits qui tracent au chirurgien la conduite à tenir en pareil cas.

On a dit que, dans un cas rapporté par Percy, le corps étranger ayant trop de largeur pour être extrait avec les couronnes du trépan ordinaire, on fit construire à la hâte une large couronne. Il me semble qu'il serait préférable, en pareil cas, d'appliquer plusieurs couronnes de trépan de manière à mobiliser la partie dans laquelle est implanté le corps étranger; car ce serait perdre un temps précieux que d'attendre ainsi la confection d'un instrument, d'autant mieux qu'en pareille circonstance on ne se trouve presque jamais à portée de faire exécuter immédiatement l'instrument dont on a besoin. Du reste l'arsenal de la chirurgie s'est enrichi depuis quelque temps de plusieurs espèces de scies, à l'aide desquelles on peut être en mesure de satisfaire aux indications les plus variées, les plus difficiles sous ce rapport.

Quand le corps étranger est tout-à-fait à l'intérieur du crâne, s'il n'est pas complétement inaccessible et perdu dans la cavité, on l'extrait en le saisissant avec des pinces ou tire-balles, en ayant eu soin d'appliquer préalablement une ou plusieurs couronnes de trépan, dans le cas où ce préliminaire paraît indispensable.

Observation LXXXIII.

Gingras, âgé de vingt et un ans, déchargeant son fusil, fut blessé au front par la culasse, qui alla s'enfoncer dans la partie inférieure de l'os frontal, immédiatement au-

dessus de l'épine nasale. La blessure s'étendait à gauche, comprenait l'angle interne de l'orbite, ainsi qu'une partie antérieure du plancher et la saillie du sourcil. Ce jeune homme tomba sur le coup ; mais il se remit bientôt assez pour pouvoir marcher à quelque distance de là, jusqu'à ce que la perte du sang étant trop considérable, il s'évanouit.

Lorsque je l'examinai, je ne trouvai qu'une division considérable des téguments et un peu de tuméfaction ; une portion de la culasse était tellement enfoncée dans la substance cérébrale, que l'on ne pouvait ni la voir ni la sentir avec le doigt : on voyait même une partie de la substance cérébrale de chaque côté de la blessure.

Le malade avait sa raison, mais ne pouvait donner aucune information, sinon que son fusil avait éclaté et qu'il pensait qu'un morceau de bois lui était entré dans la tête. Je le saignai, et le fis transporter à Quebec, où, avec l'aide des docteurs Clark et Hall, l'éclat du fusil fut retiré au moyen d'une pince de dentiste, et en employant une force considérable. Il n'y eut pas d'hémorrhagie ; je m'assurai qu'il n'y avait plus de corps étrangers, et je rapprochai les lèvres de la plaie avec du diachylon. Des applications froides furent faites, et un purgatif administré.

Un régime rafraîchissant fut prescrit. Lorsque le pouls s'élevait trop, on le saignait ; et après avoir retiré un morceau d'os du fond de la plaie, celle-ci se guérit promptement, et vingt-quatre jours après l'accident le malade était complétement rétabli : seulement l'odorat était complétement perdu. (J. Morrin. *The medical Recorder*, vol. X, July 1826, p. 151.)

Ce rétablissement si rapide après de pareils désordres est de nature à surprendre beaucoup.

Je citerai encore l'observation suivante, extrêmement curieuse, comme extraction de corps étrangers pénétrant

à une grande profondeur dans la substance cérébrale, et n'empêchant pas la guérison.

Observation LXXXIV.

Le 22 novembre 1828, William M'Elwee, âgé de vingt-deux ans, robuste, déchargeait un fusil de munition ; le fusil creva, et il reçut sur le milieu de l'os frontal, un peu au-dessus du rebord de l'orbite, un morceau de la culasse, qui pénétra à 1 pouce 1/2 de profondeur dans la substance cérébrale, entraînant avec lui un morceau d'os de 3/4 de pouce de diamètre, correspondant aux dimensions de la culasse. Peu de temps après l'accident, il fut trouvé tombé contre le mur sur lequel il avait appuyé le fusil ; mais il n'avait pas perdu connaissance. Quelques débris de substance cérébrale et un peu de sang souillaient les pierres les plus voisines. Le père et une autre personne firent de vains efforts pour retirer le morceau de fer ; ces efforts durèrent environ une heure, et ils me dirent qu'ils avaient employé souvent autant de force que pour enlever un poids considérable.

Environ une heure et demie après l'accident, M. Hunter arriva, et avec de l'adresse retira le corps étranger. Il vit alors une cavité, dans laquelle il put introduire les deux dernières phalanges du petit doigt, avec lequel il sentit un fragment osseux ; il l'enleva avec les pinces, rapprocha les lambeaux de la plaie, et mit un cataplasme sur la tête. Le malade était froid, le pouls petit ; il avait cependant sa connaissance, et ne fit entendre aucune plainte ; après le pansement, il vomit, et il sortit un peu de sang par la plaie.

A cinq heures du soir, cinq heures environ après l'accident, réaction évidente ; le cerveau se montrait par la plaie, et l'on distinguait évidemment ses battements ; il en sortit encore quelques portions ; saignée ; linges mouillés au lieu du cataplasme ; la saignée lui parut très douloureuse

23. Nouvelle saignée; purgation; se trouve bien.

24. A reposé; douleur de tête; on voit sortir de la plaie des portions de cerveau, longues, comme fibreuses, ressemblant à des nerfs; saignée; purgation.

25. Pas de céphalalgie; applications froides.

26. Se trouve assez bien.

29. Sommeil mauvais; céphalalgie; douleur à la tempe droite; lumière désagréable à supporter; saignée; purgation; tête rasée; application froide.

1er décembre. Tête douloureuse; irritable; refuse les applications froides; nouvelle saignée.

2. Encore plus irritable; nouvelle saignée; purgation.

3. Un peu de délire; refuse encore les applications froides; la plaie a un bon aspect.

4. Mieux; deux selles; redemande les applications froides.

8. Issue d'une parcelle osseuse de la grandeur d'un schelling, paraissant appartenir à la table interne du sinus.

14. Plaie couverte de granulations rouges de bonne nature; le mieux a toujours depuis lors continué sans se démentir.

Juillet 1829. Sur le front il porte une dépression considérable, au centre de laquelle est une cicatrice en forme de T, au-dessus de la racine du nez. Au-dessus et à droite, la paroi osseuse manque dans une étendue de plus d'un pouce de diamètre. En ce point on peut voir à la distance de plusieurs pieds les battements du cerveau. On peut, en pressant doucement, introduire les doigts par le point où le crâne manque, sans causer de douleur.

Depuis lors, le sujet n'a éprouvé aucune altération, ni dans sa santé physique, ni dans ses facultés intellectuelles. (*Henry Maunsell, Licentiate of the Royal College of Surgeons in Ireland, and medical superintendant of the letter kenny dispensary; Edinb. med. and surg. Journal, January* 1830.)

ÉPANCHEMENTS SANGUINS TRAUMATIQUES.

Les épanchements sanguins traumatiques peuvent siéger, 1° entre la dure-mère et les os du crâne; 2° dans la cavité de l'arachnoïde; 3° entre la pie-mère et le cerveau; 4° dans la substance cérébrale elle-même, soit dans un point correspondant à celui qui a été percuté, soit dans un point plus ou moins éloigné; 5° dans les ventricules encéphaliques. Je n'ai pas mentionné l'épanchement entre la dure-mère et le feuillet arachnoïdien pariétal, parce que je n'en connais pas d'exemple par cause traumatique

Je ne sais si l'on a jamais fait des recherches dans la vue de constater la quantité de sang qui peut s'épancher à l'intérieur du crâne. Il semblerait que cette quantité ne peut pas être extrêmement considérable; car enfin, la boîte étant à peu près remplie par les masses du centre nerveux et par le fluide sous-arachnoïdien, on ne voit pas trop comment il y aurait place pour une quantité considérable de sang. Cependant, si l'on considère qu'il y a possibilité d'un refoulement du liquide sous-arachnoïdien vers la cavité vertébrale, d'un tassement de la substance nerveuse dont la compressibilité paraît être assez grande, on concevra qu'il puisse s'épancher à l'intérieur du crâne une quantité considérable de sang. C'est ce dont on a un exemple dans l'observation suivante, dont les pièces ont été présentées par M. Livois à la Société anatomique.

Observation LXXXV.

Chute; perte de connaissance; dilatation de la pupille droite; resserrement de la gauche; résolution des bras, dont le gauche est légèrement contracturé; un peu de sang rendu par l'oreille; coma; mort le soir même. Épanchement sous-épicrânien vers la bosse occipitale; fêlure qui s'étend du pariétal droit sur le temporal, en passant par

un sillon qui contient une artère, branche de la méningée moyenne; un épanchement du volume d'un œuf d'autruche, placé entre le crâne et la dure-mère, déprime profondément tout l'hémisphère correspondant. (*Ib.* M. Livois, p. 170.)

Dans l'une des observations de cette thèse, on trouve l'exemple d'un épanchement sanguin de 8 onces à l'intérieur du crâne.

Ce serait une chose à rechercher que de savoir si, lorsqu'un épanchement sanguin existe à la partie supérieure des hémisphères, il détermine les phénomènes de compression par la résistance que la base du crâne oppose aux parties si importantes du cerveau, qui lui correspondent, ou bien si les phénomènes sont dus à la pression de la partie du cerveau au contact de laquelle siège l'épanchement.

On sait, en effet, qu'une pression peu considérable, exercée sur les parties inférieures de l'encéphale, détermine des accidents extrêmement graves. L'on voit, au contraire, que des blessures considérables, des pertes de substance, des implantations d'esquilles dans la partie supérieure, ne déterminent quelquefois que des accidents peu graves. Cette circonstance me porte à penser que les épanchements siégeant à la partie supérieure de l'encéphale déterminent surtout les phénomènes de la compression, en appliquant trop étroitement les parties inférieures de l'organe contre la base du crâne.

Y a-t-il à déduire de là quelques considérations applicables à la pratique? Je le pense; car si l'épanchement est peu considérable, il ne lui sera pas donné d'exercer cette espèce de refoulement d'une manière dangereuse pour la vie : alors il n'est pas très important de lui donner issue.

Si, au contraire, l'épanchement est abondant, il devient urgent de lui ouvrir une voie hors de l'économie,

car il est alors de nature à produire la suspension d'action dans des organes dont le jeu est indispensable au maintien de la vie.

Il existe, je crois, dans les symptômes des grands épanchements, des particularités propres à confirmer cette manière de voir; telle est, par exemple, la dilatation de la pupille, qui paraît un phénomène assez constant dans les épanchements considérables. On comprend alors, d'après la situation des nerfs optiques et de leur chiasma, comment ces organes étant le siége d'une compression, il y a paralysie de la rétine, et, par suite, perte de contractilité de l'iris.

L'énumération précédente des épanchements sanguins à l'intérieur du crâne me rappelle une omission que j'ai faite en parlant des lésions traumatiques du crâne : c'est l'existence de ce que j'appellerai l'épanchement interstitiel ou diploïque, épanchement résultant de l'écrasement du tissu diploïque avec rupture de ses canaux veineux. On trouvera sur ce sujet des notions et des vues très intéressantes dans la thèse de M. le professeur Velpeau sur la contusion, et dans la savante dissertation qu'il a écrite sur les indications du trépan.

Les épanchements sanguins à l'intérieur des ventricules, sans épanchements dans d'autres points, constituent une espèce d'apoplexie traumatique dont on trouve peu d'exemples; c'est ce qui m'a déterminé à mentionner ici le cas suivant à propos du siége des épanchements.

Observation LXXXVI.

Contusion du crâne. — Mort le cinquième jour. — Epanchement. — (Valsalva).

Un homme de soixante ans se frappa fortement la tête. Paralysie au bras gauche; pouls dur, respiration labo

rieuse. Le quatrième jour il perd l'usage de la voix, le cinquième il meurt.

On trouve à l'ouverture 2 onces de sang dans le ventricule droit du cerveau. (Latour, vol. I, p. 160.)

C'est une question de savoir si la seule rupture des petits vaisseaux qui sont déchirés dans le décollement de la dure-mère peut suffire pour déterminer un épanchement capable de produire des symptômes de compression. Faut-il, au contraire, comme le pensent Brodie et Abernethy, qu'il y ait nécessairement rupture de l'artère méningée pour la production d'un épanchement notable? c'est là un fait important en ce qu'il montrerait que l'application du trépan, dans le but d'évacuer un épanchement sanguin que l'on présume extérieur à la dure-mère, aurait d'autant plus de chances de succès que l'on agirait sur des points où existent des vaisseaux un peu considérables.

Les accidents qui résultent des épanchements sanguins traumatiques ont à la vérité un grand caractère commun, celui de déterminer ce qu'on appelle les symptômes de la compression; mais il y a des variétés si nombreuses dans les phénomènes de compression, suivant le siége de l'épanchement, son étendue, la manière brusque ou progressive dont il s'effectue, qu'il devient presque impossible de rien dire de général à ce sujet.

Nous nous arrêterons un instant sur la question de savoir à quoi tiennent les différences que l'on observe dans l'époque à laquelle surviennent les symptômes de compression. A cet égard on peut, ce nous semble, admettre que, dans le cas où les symptômes de compression ne se manifestent pas de suite après la lésion traumatique, l'apparition tardive dépend ou de l'excessive lenteur avec laquelle le sang s'épanche jusqu'à ce qu'il ait atteint la quantité

nécessaire pour produire la compression, ou bien de ce que l'écoulement du sang s'étant arrêté temporairement par la production d'un caillot, celui-ci vient à être déplacé et permet alors une hémorrhagie intérieure beaucoup plus abondante que la première, qui donne lieu aux symptômes de compression.

La perte de connaissance, l'assoupissement léthargique et la paralysie sont les symptômes principaux et caractéristiques de l'épanchement; mais pour que ces symptômes et surtout les deux premiers puissent être considérés comme appartenant à l'épanchement, il faut qu'il se soit écoulé un certain temps entre le moment du coup et l'apparition des symptômes.

Mais si les symptômes dont nous venons de parler ont lieu au moment même du coup et sans aucun intervalle, ils appartiennent à la commotion et non à l'épanchement : ainsi, pour les cas dans lesquels l'une ou l'autre lésion, savoir, la commotion et l'épanchement, existent à l'état simple et sans se compliquer mutuellement, le diagnostic a de grands éléments de certitude; mais si les deux lésions coexistent, il devient presque impossible, du moins dans les premiers temps, de préciser ce qui appartient à chacune d'elles. Seulement, comme les symptômes de la commotion ont plutôt pour caractères de suivre une marche décroissante dans leur intensité à mesure qu'on s'éloigne du moment où le coup a été porté, si l'on voit des symptômes nouveaux survenir, il y a de fortes raisons de présumer qu'à la commotion se joint soit l'épanchement, soit l'inflammation.

Un épanchement qui se forme insensiblement, qui est petit et situé de manière à ne gêner que très peu les fonctions du cerveau, peut subsister plusieurs mois, sans causer

des accidents fâcheux, puis tout-à-coup se manifester par des symptômes mortels.

Est-il vrai, comme le dit Hunter, que l'épanchement du sang dans les cellules de la pie-mère donne lieu à des symptômes plus graves?

Il m'a semblé, dit-il, que les symptômes sont plus pressants quand la même quantité de sang est épanchée dans les cellules situées entre l'arachnoïde et la pie-mère, que quand elle est rassemblée en une seule masse de manière à produire une pression moins générale.

Quel est l'espace de temps qu'un épanchement peut rester stationnaire sans donner signe de sa présence? La marche insidieuse de ces épanchements à formation lente, ou si l'on veut à manifestation tardive de leur présence, rend leur diagnostic souvent obscur aussi bien que leur traitement impuissant.

Une autre source de grandes difficultés dans le diagnostic des épanchements résulte de ce fait déjà observé bien des fois, et à l'appui duquel je rapporterai quelques exemples qui m'ont paru remarquables. Ce fait, c'est l'absence des symptômes de compression, même dans des cas où il existe à l'intérieur du crâne un épanchement considérable, et qui cependant s'y est effectué d'une manière prompte, car dans des épanchements à formation lente, on sait jusqu'où peut aller la compression sans symptômes. C'est surtout à l'occasion de deux cas, dont j'ai vu les pièces à la Société anatomique, que l'exactitude de la remarque précédente m'a singulièrement frappé. Le premier de ces faits a été recueilli par M. Fleury, alors interne des hôpitaux.

Observation LXXXVII.

Le nommé Besson, âgé de cinquante ans, fut apporté à l'Hôtel-Dieu dans la soirée du 18 février. Il était alors

sans connaissance. On apprit qu'il avait fait une chute d'un lieu élevé. A la visite du lendemain, le malade semble dormir d'un sommeil tranquille ; il répond cependant aux questions qu'on lui adresse. Une saignée enlève cet état de demi-somnolence. Du reste, pas de paralysie ni de mouvement ni de sentiment, pas de respiration stertoreuse, etc... Il meurt.

A l'autopsie, on observe une fracture de l'occipital, la déchirure du périoste dans les points qui correspondent à la fracture. Entre la dure-mère et les os, en avant de la fracture vers la région temporale droite, au-dessus du conduit auditif, on remarque un large épanchement de sang qui se prolonge dans la fosse latérale moyenne de la base du crâne ; à quelques lignes du bord supérieur du rocher, il communique avec un semblable épanchement dans la cavité de l'arachnoïde au moyen d'une rupture de la dure-mère. Il y a aussi fracture du rocher.

Observation LXXXVIII.

Dans un autre cas, rapporté par M. Després, on trouva un caillot sanguin volumineux à la partie antérieure du lobe gauche du cerveau, chez un malade qui avait fait une chute d'un lieu élevé. Il y eut du délire, de la loquacité, mais point de paralysie. Il y avait en outre une assez grande quantité de sang dans la cavité arachnoïdienne; le cerveau était affaissé au niveau du caillot; il y avait fracture de la voûte orbitaire ; le rocher du côté droit était fracturé à sa base.

Parmi les causes d'obscurité dans le diagnostic des épanchements traumatiques de la tête, il en est une sur laquelle je crois devoir appeler l'attention, parce que j'ai été à même de reconnaître les difficultés que l'on éprouvait à déterminer au juste, dans certains cas, la signification d'une paralysie, et sa connexion avec son véritable siége. C'est

le cas d'une lésion simultanée du crâne et de la colonne vertébrale. On comprend en effet que si dans une pareille circonstance on attribuait la paralysie à un épanchement encéphalique, pour lequel on croirait opportun d'appliquer le trépan, il pourrait se faire que le point de départ de la paralysie siégeant dans la moelle, on ferait une opération inutile et compromettante. Voici en analyse une observation que j'ai recueillie à l'Hôtel-Dieu de Nantes.

Observation LXXXIX.

Eluard (François), maçon, âgé de 71 ans, apporté à l'Hôtel-Dieu de Nantes, salle 3, n° 22, le 4 octobre 1827, immédiatement après une chute faite de la hauteur d'un deuxième étage, offre une plaie en forme de croissant, coupant la tête dans son diamètre transverse et ayant les deux angles tournés en avant. Il existe un décollement de toute la partie antérieure des téguments du crâne, à nu seulement dans sa région médiane; toute l'étendue de cette solution de continuité est parsemée de petits graviers. En outre on remarque au milieu du lambeau antérieur une plaie longitudinale de deux pouces de longueur, et au-dessus de la paupière supérieure une autre plaie avec décollement et dénudation du bord de l'orbite et d'une partie de sa région supérieure; enfin le côté droit de la lèvre supérieure est fendu profondément de dedans en dehors et de haut en bas; mobilité avec crépitation des apophyses épineuses des premières vertèbres dorsales et dernières cervicales; contusion au-devant de la jambe gauche; état d'hébétude, point de perte de connaissance, peau froide; pouls rare, petit, sans force; le malade accuse de violentes douleurs dans la poitrine et dans les reins. (Rapprochement de toutes les plaies par des em-

plâtres agglutinatifs, limonade trois pots, potion calmante.)

Le 6. La sensation du froid donnée par la peau a persisté jusqu'à dix heures; vers onze heures, chaleur légère accompagnée de sueurs; état d'étourdissement, mais nulle perte de connaissance, nulle syncope, nulle paralysie, nul délire; douleurs générales, respiration suspirieuse, tendance au décubitus latéral droit.

Le 7. Le matin, respiration stertoreuse, abolition complète du sentiment et du mouvement dans le côté droit, sueur et chaleur, point de perte de connaissance, assoupissement presque continu; ventre boursouflé surtout à la partie inférieure, ne paraissant nullement douloureux; peau chaude et moite, pouls fréquent, un peu ferme; rien qui mérite d'être noté dans l'état des plaies, un peu de suppuration à celle de la lèvre supérieure. (Lavement purgatif; boisson, limonade trois pots; potion calmante.)

Le 8. Assoupissement, point de réponse aux questions qui lui sont adressées, respiration stertoreuse, peau chaude; pouls fréquent, petit, un peu dur; mort à deux heures de l'après-midi.

Autopsie. Crâne. La dénudation s'étendait depuis le milieu de la tête jusqu'à la partie supérieure de la région frontale et se propageait très peu sur les côtés; dans la plus grande partie du crâne le périoste, rouge et injecté, un peu gorgé de fluides, se déchirait avec facilité et présentait à sa face interne un peu d'exsudation purulente.

La paupière supérieure était entièrement détachée au-dessus de l'orbite; la lèvre inférieure était coupée dans toute son épaisseur.

En détachant la dure-mère du crâne il suinta une abondante quantité de gouttelettes de sang.

La pie-mère était humide, formait une toile rouge, molle, épaissie, se détachant avec beaucoup de facilité, au niveau des fosses occipitales; elle présentait la colo-

ration qui s'observe si souvent à la face interne du cœur.

La substance cérébrale, coupée par tranches très fines, est ferme et injectée, n'offre rien de remarquable.

Colonne vertébrale. La continuité de la crête formée par les apophyses épineuses était interrompue dans plusieurs points; le train postérieur de plusieurs vertèbres était intéressé: voici leur genre de lésion en procédant de haut en bas.

A la deuxième vertèbre cervicale le tubercule droit était écorné.

Les apophyses épineuses des troisième, quatrième et cinquième de la même région étaient fracturées à leur base; à la sixième, enlèvement de tout le demi-anneau postérieur; fracture vers la base de l'apophyse épineuse de la cinquième vertèbre dorsale; enlèvement de tout le demi-anneau postérieur de la sixième. A la hauteur de cette dernière, le cordon rachidien, dans l'espace de 2 pouces, était réduit en bouillie rougeâtre dont le centre était occupé par un sang noir et épais; les membranes de la moelle étaient comme celles de l'encéphale.

Poitrine. Rien de remarquable, si ce n'est une légère hypertrophie du cœur.

Abdomen. L'intestin grêle renfermait des matières ayant un aspect gris foncé; le gros intestin était distendu par une grande quantité de matières fécales dures; foie volumineux, vésicule contenant une grande quantité de bile épaissie; rate à l'état normal, recouverte d'une petite plaque cartilagineuse épaisse.

Organes génito-urinaires. La vessie est distendue par une grande quantité d'urine; la luette vésicale, du volume d'une petite noix, pédiculée, offrait un tissu caséeux mais très dur, parsemé de petites cavités bien distinctes, bien circonscrites, qui, à la section, donnèrent issue à un liquide légèrement visqueux.

Les locules des vésicules séminales étaient d'une capacité

remarquable et distendues par une matière onctueuse un peu plus claire que le sperme; les uretères étaient volumineux.

A la face antérieure du rein gauche se voyait une tumeur volumineuse, fluctuante et molle, qui laissa échapper, à l'incision, un liquide clair et limpide. La totalité du rein offrait à sa superficie seulement une foule d'autres petits kystes.

Examiné après trois jours de macération, le grand kyste, dans sa partie libre, avait ses parois composées, 1° de la membrane propre du rein; 2° une couche très légère presque imperceptible de la substance propre de ce viscère; 3° une membrane interne, fine, celluleuse.

Dans la portion adhérente, 1° la membrane interne; 2° des couches assez nombreuses de tissu cellulaire condensé.

Observation XC.

4 juillet. James Collins, 32 ans, tomba d'une hauteur de 20 pieds, portant une barre de fer qui lui tomba transversalement sur le dos lorsqu'il fut arrivé à la fin de sa chute.

Fracture du crâne, qui s'étendait de l'apophyse mastoïde jusqu'à la sagittale. La huitième vertèbre dorsale était fracturée ainsi que la côte correspondante; fracture du cartilage xyphoïde. Les parties au-dessous de la vertèbre fracturée sont paralysées. Il n'y a pas de compression cérébrale. Pénis en état de demi-priapisme; délire, vomissement. Incontinence des matières; hoquet.

Les saignées ne sont pas couenneuses.

18 juillet. Mort le quatorzième jour.

Necroscopie. Fracture du pariétal droit de 2 pouces d'étendue, qui s'étend en arrière et en bas vers son angle inférieur et postérieur. La dépression extérieure n'était que de 1 à 2 lignes, tandis que la table interne était déprimée au

moins de 3 lignes, et avait pénétré dans la substance corticale du cerveau en traversant la dure-mère. Il n'y avait pas d'épanchement sanguin entre le crâne et la dure-mère; mais il y avait épanchement au-dessous de cette membrane, surtout du côté opposé à celui fracturé, sans qu'il existât de fracture ou de fissure appréciable. L'épanchement sanguin était assez considérable entre la tente et le cervelet. Il n'y a pas d'apparence inflammatoire des enveloppes du cerveau.

Le corps de la neuvième dorsale était brisé obliquement ainsi que ses apophyses transverses.

(*Medico-Chirurgical Review de Johnson*, vol. VII (1827), page 485).

Observation XCI.

Une dame, âgée de cinquante ans, d'une constitution délicate, tombe sur le dos. La partie inférieure de la colonne, la nuque et le derrière de la tête, reçoivent le choc. Cette chute est suivie immédiatement de défaillances et de nausées; plus tard, de céphalalgie et d'étourdissements. Dans quelques semaines, la marche devient difficile, tremblotante, et elle traîne la jambe gauche. La parole est embarrassée, et la langue est gênée. Dans tous ses mouvements, il y a faiblesse du bras gauche.

Une seconde chute, dans laquelle le derrière de la tête porte fortement contre le bord tranchant d'une porte ouverte, vient ajouter de la gravité aux symptômes précités, qui ne font qu'augmenter progressivement à partir de ce nouvel accident.

Bientôt, ne pouvant plus se faire comprendre verbalement, elle touchait avec une baguette des lettres tracées sur un carton, pour faire connaître ses besoins et ses désirs aux personnes qui l'entouraient.

Enfin, quelques semaines avant de mourir, une paralysie complète lui ravit ce seul moyen de communication.

Elle mourut deux ans environ après le premier accident. Le pouls est resté calme pendant la durée de cette longue maladie, l'intelligence sans atteinte, la sensibilité intacte.

Nécroscopie. La dure-mère est bleuâtre; en l'incisant, il s'échappe 6 onces de sérosité.

La pie-mère est d'une couleur laiteuse, offrant çà et là des épanchements circonscrits de matière gélatineuse entre elle et l'arachnoïde. Les membranes sont épaissies; mais cet épaississement est remarquable vers le trou occipital, et se continue aux membranes qui enveloppent la moelle épinière jusqu'à la sixième vertèbre cervicale.

Les ventricules contiennent plus de liquide qu'à l'état normal.

Ramollissement de la moitié antérieure de la moelle épinière dans la région cervicale. (*Nervous system of the human Body, by Charles Bell.*)

L'observation suivante est encore un de ces exemples que l'on ne saurait trop multiplier pour tenir l'esprit en éveil sur la possibilité des méprises dans le cas de coexistence de lésions pouvant offrir des symptômes analogues.

Observation XCII.

James Palmer, âgé de seize ans, entre à l'hôpital par suite d'un coup reçu sur la tête. Il était paralysé des membres du côté droit.

Cependant des renseignements commémoratifs ont appris que le coup qu'il venait de recevoir, et qui avait déterminé son entrée à l'hôpital, n'aurait pu, dans des circonstances ordinaires, avoir aucun résultat fâcheux, puisque c'était un coup de main sur le sommet de la tête donné en plaisantant.

En examinant la colonne, on trouve une tumeur à la nuque formée par l'épaississement des ligaments qui environnent la région cervicale.

Le malade nous dit que d'abord il a eu mal à la gorge, puis roideur du cou, puis torticolis, puis gonflement du cou, et enfin ce dernier état a été remplacé par l'espèce de tumeur qu'il présente actuellement, et c'est lors de son développement qu'il a éprouvé engourdissement des doigts, du bras et de la jambe.

8 octobre. On lui applique un cautère de chaque côté de la tumeur. Respiration difficile; oppression thoracique; voix tellement faible qu'il ne peut parler haut.

L'état maigre des muscles abdominaux laisse voir les mouvements intestinaux. Quand il dort, ses cuisses sont fortement fléchies sur le ventre.

28. Pendant près d'un an, le seul mode de traitement a été le repos des vertèbres; cautère à la nuque; ventre libre.

Il y a eu depuis quelque temps amélioration presque sûre. Il se promène dans la salle. Si on fléchit ses doigts sans qu'il en voie le mouvement, il ne peut dire s'ils sont dans la flexion ou dans l'extension, à moins que leurs extrémités ne viennent toucher la paume de la main.

La détermination du siége d'un épanchement se fonde principalement sur le rapport que l'on sait exister entre le lieu où siège une compression encéphalique et le côté du corps qui est opposé à ce point. Malgré des exceptions dont on ne s'est pas toujours rendu compte, on peut tenir pour certain d'une manière générale, mais non pas absolue, que la paralysie d'un des côtés du corps indique que l'épanchement siège à l'hémisphère cérébral opposé au côté atteint de paralysie; mais il faut remar-

quer que, tout en faisant connaître que l'épanchement siège dans l'un des côtés de la cavité encéphalique, les indications déduites de la paralysie ne font pas connaître si l'épanchement siège entre la dure-mère et le crâne, ou dans la cavité de l'arachnoïde, ou dans la substance cérébrale elle-même, ni à quelle profondeur, ni précisément dans quel point. Or, il est évident qu'avec de pareilles incertitudes sur le siége précis de l'épanchement, sur sa diffusion en nappe ou sa concentration en foyer circonscrit, le seul fait de la paralysie laisse subsister des doutes nombreux sur l'opportunité du trépan et sur le lieu dans lequel il doit être appliqué.

Les convulsions peuvent être le résultat de la compression du cerveau par un épanchement; mais leur signification diagnostique n'est pas assez bien déterminée pour que l'on puisse en inférer quelque chose de précis, eu égard au traitement.

Les convulsions présentent cette particularité, de survenir lors du cas de paralysie dans le côté du corps opposé à la paralysie, ce qui équivaut à dire qu'elles ont lieu dans le côté correspondant à celui du siége de la lésion encéphalique, tandis que dans le cas où il n'y a pas de paralysie, elles siègent du côté du corps opposé à la lésion encéphalique.

Quand il existe une fracture accompagnée de tous les symptômes de la compression du cerveau et de la paralysie du côté opposé du corps, on peut affirmer, non seulement qu'il y a un épanchement de sang, mais encore que cet épanchement se trouve dans l'endroit même de la fracture. Cette proposition, extraite textuellement de Boyer, ne me paraît pas très exacte; car, d'après ce que nous avons dit des différents siéges possibles de l'épanchement, on conçoit très bien que, dans ce cas, il peut bien à la vérité y

avoir du sang épanché dans le lieu de la fracture, à la surface de la dure-mère; mais il peut exister aussi en même temps un épanchement dans l'intérieur même de la substance cérébrale.

Si la fracture ne peut pas éclairer d'une manière certaine sur le siége précis de l'épanchement, que doit-on penser de la valeur diagnostique qui peut résulter de la présence d'une plaie sans fracture, ou seulement de la contusion des parties molles comme moyen de reconnaître le siége précis d'un épanchement? Il en est de même de certains phénomènes locaux, tels qu'une douleur fixe dans un point de la tête, un mouvement automatique de la main du malade, toujours vers le même point de la tête. Tout cela constitue à la vérité des indices, mais laisse planer des doutes sur le degré de profondeur du siége de l'épanchement, sur l'unité ou la pluralité des foyers, sur l'état de diffusion ou de concentration du liquide épanché, sur la quantité plus ou moins considérable de liquide, sur l'existence ou la non-existence d'autres lésions aussi graves et quelquefois plus graves que l'épanchement; ces éléments du diagnostic laissent dans de grandes incertitudes au point de vue des déterminations pratiques.

La règle admise par Boyer que, dans le cas d'épanchement coexistant avec une fracture, celle-ci est toujours l'indice certain du lieu de l'épanchement, ne me paraît donc pas invariablement confirmée par l'observation, non plus que la conséquence pratique qui s'en déduit, d'appliquer toujours le trépan et de l'appliquer dans le lieu de la fracture.

L'observation suivante offre de l'intérêt comme exemple de l'application du trépan faite avec succès pour un épanchement siégeant au-dessous d'une fracture par contre-coup, tandis que la fracture directe était exempte

de ce genre de complication. Dans les cas d'épanchements sanguins accompagnés de deux fractures, l'une directe, l'autre par contre-coup, il peut donc arriver que l'épanchement siège dans le lieu occupé par la deuxième fracture.

Observation XCIII.

A Versailles, en 1690, un palefrenier de M. le duc de Chevreuse allant abreuver ses chevaux, tomba la tête sur le pavé. On le rapporta à l'hôtel ayant perdu connaissance. Je fus appelé aussitôt, et je lui trouvai une plaie sur le coronal. Je la dilatai assez pour y appliquer le trépan. Le lendemain, ayant vu une fracture à l'os, je le trépanai : il demeura toujours sans connaissance. Trois jours après, une tumeur ayant paru sur l'occipital, je l'ouvris; et remarquant qu'il était fracturé, j'y fis un second trépan. Il sortit par l'un et par l'autre beaucoup de sang, et à mesure que ce sang sortait, le jugement lui revenait. Je continuai à le panser, et il guérit. (Dionis., *Cours d'opérat. de chirurg.*, 6e démonstr., p. 390, année 1763.)

C'est une division assurément précieuse pour le diagnostic et pour le traitement que celle qui consiste à distinguer, sous le rapport de la cause, les épanchements sanguins en deux classes : 1° ceux qui dépendent de la fracture; 2° ceux qui dépendent de l'ébranlement de la masse encéphalique. Mais l'isolement de ces deux genres d'épanchement est-il toujours assez marqué dans la production de l'accident, pour que l'on puisse dire, dans un cas donné : Là nous avons affaire à un épanchement extra-méningien, là nous avons affaire à un épanchement intra-méningien? Je ne le pense pas.

Donner issue au sang épanché quand il n'y a pas de

contre-indication, favoriser la résorption du sang épanché, tel est le but qu'on doit se proposer dans les épanchements sanguins traumatiques dans l'intérieur de la tête.

Pour que l'indication d'ouvrir le crâne par l'opération du trépan fût tout-à-fait légitime, il faudrait que l'on eût la certitude de l'épanchement et de son état non multiple, la connaissance précise de son siége, de son état circonscrit, la probabilité qu'il menace prochainement les jours du malade, la probabilité qu'il ne se résorbera pas par les seules forces de l'organisme. Or, il est peut-être permis d'avancer qu'il n'existe qu'un très petit nombre de cas dans lesquels on puisse réunir toutes ces données. Faut-il donc renoncer à l'emploi du trépan toutes les fois que l'on n'est pas satisfait à l'égard des circonstances que nous venons d'indiquer? Si dans la pratique de la médecine et de la chirurgie on exigeait toujours, pour l'application des moyens qui offrent quelque gravité dans leur emploi, une certitude complète de leur opportunité, il est évident que l'on enchaînerait très souvent l'action thérapeutique. De grandes probabilités suffisent pour justifier l'emploi de moyens même qui ne sont pas sans danger, quand il peut résulter de l'emploi de ces moyens des avantages marqués. On peut donc dire que, quand les symptômes de compression forte du cerveau ont lieu dans le cas de fracture du crâne, il est permis de pratiquer l'opération du trépan à l'endroit même de la fracture. C'est donc à ces conditions que nous croyons devoir borner l'application du trépan dans les cas d'épanchement traumatique. Pour tous les cas qui se trouvent en dehors de celui-là, on doit se borner à l'emploi de la saignée, des évacuants de l'appareil digestif, l'application des sangsues derrière les oreilles, et je crois aussi les autres moyens médicaux qui sont de nature à modérer la force d'impul-

sion des battements du cœur, et à combattre tout ce qui peut favoriser un état congestif de la tête.

Dans les cas où les os du crâne ayant été ouverts par le trépan on n'aperçoit pas l'épanchement, il est une circonstance qui, lorsqu'il est placé sous la dure-mère, peut le faire reconnaître au premier abord; c'est la hernie très prononcée que dans ces cas cette membrane tend à faire à travers l'ouverture. On verra dans l'observation suivante que ce phénomène était très prononcé.

Observation XCIV.

Femme adulte. Chute sur la tête.

Symptômes. Ceux de l'apoplexie.

Absence de plaie des téguments. En comprimant l'angle antérieur et supérieur de l'un des pariétaux, la malade recula vivement.

On fit une incision aux téguments dans cet endroit; point de fracture. Le danger était imminent.

On fit l'opération du trépan : la dure-mère fit hernie par l'ouverture, et présentait de la fluctuation. On fit la ponction de la dure-mère, et aussitôt le sang jaillit à la hauteur de quelques pieds, et la malade, qui jusqu'alors était restée dans un état d'insensibilité complète, revint de suite à elle. Point de symptômes fâcheux; guérison. (*Medico-chirurgical Review*, vol. IX, pag. 424.)

Observation XCV.

Enfant. Coups sur la tête; insensibilité; convulsions.

Symptômes. Absence de plaie des téguments; frontal légèrement soulevé.

Traitement. Incision cruciale des téguments; opération du trépan au côté droit. Trouvant la dure-mère soulevée par du sang extravasé au-dessous, on fit une ponction avec une lancette; le sang jaillit à un pied de dis-

tance. Amélioration ; guérison. (*Medico-chirurgical Review*, vol. IX, pag. 423.)

ÉPANCHEMENTS PURULENTS.

Les épanchements purulents traumatiques peuvent, de même que les épanchements sanguins, siéger : 1° entre la dure-mère et les os du crâne ; 2° dans la cavité de l'arachnoïde ; 3° entre la pie-mère et le cerveau ; 4° dans la substance cérébrale elle-même, soit dans un point correspondant à celui qui a été percuté, soit dans un point plus ou moins éloigné ; 5° dans les ventricules encéphaliques.

Les épanchements purulents étant la conséquence de l'inflammation et l'une de ses terminaisons, l'histoire de ceux-ci se trouve en grande partie renfermée dans celle de l'inflammation : c'est pourquoi nous n'entrerons pas ici dans de grands détails, ils trouveront plus naturellement leur place autre part.

Cependant nous rapporterons ici des observations qui prouvent l'existence du siége de l'épanchement purulent dans les divers points que nous venons de signaler, et qui éclairent sur beaucoup de questions relatives à ces épanchements.

Observation XCVI.

Épanchement purulent entre la dure-mère et les os du crâne.

Adulte ; vingt et un ans. Chute sur la tête en descendant un escalier. Engourdie d'abord, la personne a pu se lever après quelques minutes et se rendre à pied chez elle. Pas de lésion appréciable à l'extérieur de la tête ; *état normal de santé pendant un mois.*

Symptômes cérébraux. Stupeur; convulsions; état apoplectique ; mort sept semaines après l'accident.

Autopsie. Deux fractures sous forme de fissure, à la partie supérieure du pariétal gauche ; elles sont parallèles, distantes l'une de l'autre d'un pouce environ, et se dirigent obliquement jusqu'à la suture sagittale ; la dure-mère, située au-dessous, est détachée de l'os, qui est rugueux dans l'étendue de 3 pouces carrés ; cet espace est rempli par de la sanie foncée en couleur, et la surface extérieure de la dure-mère offre un aspect suppurant; la face interne est à l'état normal ; le cerveau et le cervelet sont anormalement mous. (*Medico-chirurgical Review*, observ. du docteur Auchincloss, n° 25, 1830.)

Observation XCVII.

Épanchement purulent traumatique dans la cavité de l'arachnoïde.

Un jeune homme de seize ans est frappé d'un coup de pierre à la partie gauche du sinciput, près de la suture lambdoïde, à la distance d'environ deux doigts de la suture sagittale. Il ne s'ensuivit aucun symptôme digne de remarque, si ce n'est que les lèvres de la plaie se tuméfièrent, et cela quelques jours seulement avant le onzième. Ce jour-là il se manifesta de la fièvre avec du froid et des vomissements, mais sans aucune douleur de tête. Puis eurent lieu des mouvements convulsifs, l'aphonie, la surdité, la cécité, et la mort au commencement du quatorzième jour.

Examen du cadavre. Le crâne était sain, et cependant la dure-mère, placée au-dessous de la blessure, fut trouvée dans presque tout l'espace où celle-ci avait existé, épaissie, relâchée, jaunâtre. Entre elle et la pie-mère il y avait du pus cuit et stagnant depuis la faux et la partie supérieure du cerveau voisine de ce prolongement jus-

qu'à la partie antérieure. Du reste on ne trouva dans tout le cerveau lui-même aucune lésion qui tombât sous les sens.

(Morgagni, LIe Lettre, 1re Observation.)

Observation XCVIII.

Homme adulte. Fracture comminutive et légère dépression du pariétal gauche.

Symptômes. Dilatation de la pupille droite. Pendant qu'on lui rase les cheveux, il délire.

Saignée, soulagement; rechute. Saigné de nouveau: légère amélioration; mais persistance d'insensibilité.

Opération du trépan. Le malade revient à lui; puis retombe dans un état de stupeur; mort.

Autopsie. Séparation de la suture coronale. 2 grammes environ de sang sont épanchés entre la dure-mère et les os frontal et pariétal; enfin une petite quantité de pus se trouve au-dessus de la dure-mère, et entre l'arachnoïde et la pie-mère. (*Medico-chirurgical Review*, vol. IX, p. 420.)

Les abcès traumatiques de la substance cérébrale peuvent siéger soit à la surface même, c'est-à-dire au contact de la pie-mère, soit dans l'épaisseur de la substance cérébrale et complétement entourés par elle, soit encore dans l'intérieur des ventricules.

Les deux observations qui suivent sont des exemples d'abcès traumatiques circonscrits de la substance cérébrale, à la suite de plaies à la tête. Ces faits sont remarquables par l'analogie de plusieurs des altérations trouvées après la mort, telles que la fracture de la table interne, plus étendue que celle de l'externe, la pression de la table interne sur la dure-mère. Ces deux observations ont été recueillies sur des sujets jeunes; mais il y a entre elles

une notable différence : dans celle des deux où la mort a eu lieu le plus tardivement, on voit un exemple de formation de cal entre les fragments de la table interne.

Observation XCXIX.

Henry James, âgé de onze ans, pansant un cheval le 28 avril 1829, reçut à la partie postérieure de la tête un coup de pied qui le renversa sans connaissance. Il revint à lui peu de temps après, mais momentanément. On le porte à l'hôpital une heure après l'accident ; il avait déjà vomi.

28 avril. Il ne répond pas aux questions qu'on lui adresse; mais lorsqu'on cherche à examiner la plaie, il se roule dans le lit, et repousse les mains du chirurgien.

Les pupilles sont dilatées; la peau chaude.

Pouls médiocrement fort; langue mauvaise.

Blessure transversale à la partie postérieure de la tête d'un pouce de longueur, pénétrant jusqu'à l'occipital, qui est fracturé et déprimé à peu près d'une ligne, et offrant quelques esquilles. Cette fracture nous paraît avoir eu lieu immédiatement au-dessus du sinus latéral gauche. Saignée; calomel, 3 gr.; poudre d'antimoine, 3 gr.

29 avril. Vomissement; il peut répondre aux questions qu'on lui adresse ; le pouls est plus plein et accéléré; peau chaude.

Soir. Pouls plus accéléré. Saignée de 5 onces; on tient le ventre libre; cataplasme sur la plaie, qui reste tuméfiée.

3 mai. Douleurs aux tempes; le malade est lourd et disposé au sommeil. 8 sangsues.

4 mai. Pouls 80, fort. Saignée au soir, 3 onces.

5 mai. Aspect défavorable de la plaie. On agrandit la plaie pour examiner la fracture; on la trouve de 1 à

2 pouces de longueur, avec une petite fissure qui s'étend en bas; la partie supérieure de l'os paraît déprimée au-dessous de l'inférieure. On ne fit pas l'opération du trépan, et on pansa la plaie en mettant de la charpie entre ses lèvres, et couvrant le tout d'un cataplasme.

6 mai. Saignée de 3 onces.

8 mai. Dans la nuit, attaque épileptique; mais il en sort pour mourir une heure après.

Autopsie. En retirant la portion lésée de l'os, la dure-mère paraît à première vue intacte, ainsi que la surface correspondante du cerveau; on retire alors le cerveau du crâne, et on en coupe les hémisphères par tranches, jusqu'au niveau des ventricules latéraux; on trouve que le ventricule gauche est rempli d'un mélange de pus et de sérosité, et qu'il existe un abcès de la grosseur d'un marron dans la partie postérieure de l'hémisphère gauche opposé à la fracture; le ventricule droit renfermait aussi de la matière purulente. Ayant enlevé la totalité du cerveau, afin d'examiner l'état de la fracture intérieurement, on trouve que la table interne est séparée en partie de la table externe, et la dépression interne, en conséquence, est plus considérable que l'extérieure. *Le bord tranchant de la fracture avait percé la dure-mère dans un point, et, suivant toute apparence, avait lésé également le cerveau*, car c'est en ce lieu que l'abcès paraît avoir commencé; il y a un léger épanchement de sang et de pus entre la dure-mère et le crâne.

Il est évident que la petite esquille de l'os traversant la dure-mère devait être une source permanente d'irritation de l'organe, *en comprimant* la substance cérébrale *au moins, si elle n'y pénétrait pas*, ce qui cependant est peu douteux. Les symptômes, pendant les derniers cinq ou six jours de l'enfant, étaient plutôt ceux de l'inflammation que ceux qui se manifestent à la suite de la compression. (*Medico-chirurgical Review*, n° 21, pag. 234.)

Observation C.

Thomas Russel, âgé de dix-sept ans, marin. 5 décembre 1829. *Symptômes.* Ceux d'une fièvre inflammatoire ordinaire, et traitée d'abord pour telle.

Céphalalgie, surtout au côté droit; peau chaude; pouls accéléré; face injectée; douleurs abdominales; quelque chose d'étrange dans sa manière d'être. Ces symptômes durent depuis deux jours. On attribue la cause à quelques excès en boissons, comme il venait de recevoir sa paye peu de jours auparavant.

Personne ne parla jusqu'à sa mort d'un coup qu'il avait reçu sur la tête autrefois, et il ne fut pas traité d'abord pour cet accident, que l'on ignorait.

Tête rasée; applications froides sur la tête; médicaments laxatifs.

Le 6 décembre. Légère amélioration; mais toujours céphalalgie intense ainsi que douleurs abdominales.

Son état empire; convulsions; troubles dans la vision; mort.

Autopsie. On remarque pour la première fois une cicatrice aux téguments du front, immédiatement au-dessous desquels on trouve une portion du frontal déprimée dans l'étendue d'un écu de trois francs.

La portion fracturée s'était réunie, excepté dans un point; dans l'intérieur on trouve que la table interne est plus endommagée que la table externe. Les deux tiers internes de la fracture s'étaient réunis; l'autre tiers, qui correspondait au point non réuni de la table externe, se dirigeait vers le cerveau; ses bords étaient tranchants et irréguliers. Il s'était formé un dépôt osseux dans l'intervalle qui séparait les fragments de cette fracture interne; mais son irrégularité et sa projection en dedans ont dû être des sources d'irritation.

La dure-mère, qui lui adhère intimement, est amincie;

mais l'état du cerveau autour de ce point offre un intérêt particulier, il explique les symptômes précédemment cités. Dans l'étendue d'un pouce de diamètre, les membranes qui recouvrent le lobe cérébral antérieur du côté droit sont fortement injectées et un peu épaissies. On sent en ce point une sorte de tumeur de la grosseur d'un marron, bien circonscrite et très ferme; on fait une section horizontale du cerveau à l'endroit de cette tumeur, et on trouve de la lymphe coagulée dans la substance blanche de l'hémisphère et bien limitée par une ligne rougeâtre. La couleur de cet épanchement est jaune foncé; la section qu'on en a faite présente une surface unie et beaucoup plus ferme que la substance cérébrale; ses limites correspondent avec la sensation communiquée aux doigts avant la section. La substance grise au-dessus de ce dépôt est ferme et dense; on ne trouve nulle part de pus, mais il est probable qu'un abcès aurait promptement eu lieu des éléments que nous venons de citer, si le malade n'était pas décédé aussi promptement. (*Medico-chirurgical Review*, n° 27, page 231.)

L'observation suivante vient naturellement se ranger comme exemple d'un abcès dans la substance cérébrale, suite d'une contusion violente de cette substance et de la pression produite par les esquilles d'une fracture; abcès d'autant plus remarquable, qu'il a présenté une marche insidieuse et lente, et qu'il n'a fait périr l'individu qu'au bout de plusieurs mois.

Cette observation offre l'un des mécanismes les plus curieux, et les moins prévus, des fractures de la base du crâne, car l'on voit qu'une chute sur le menton a déterminé une fracture, avec enfoncement, de la cavité glénoïde droite par la pression du condyle.

Observation CI.

Brochard, matelot, fut, le 26 décembre, étant ivre, jeté par la fenêtre d'un deuxième étage; il tomba sur le menton, et fut immédiatement après transporté à l'hôpital de la Marine. Il y avait impossibilité presque absolue d'ouvrir la bouche; les mâchoires étant très rapprochées, l'inférieure était portée en arrière et à gauche; une contusion assez forte existait au-dessous du menton; la région temporo-maxillaire était douloureuse, particulièrement du côté droit; celle-ci était légèrement ecchymosée; un peu de sang s'était écoulé du même côté. Le diagnostic était assez obscur; cependant on s'arrêta à l'idée d'une fracture du col du condyle. Un traitement antiphlogistique énergique fut mis en usage, l'état du blessé s'améliora promptement, les mouvements de la mâchoire devinrent plus faciles. Il sortit de l'hôpital le 20 janvier 1834, éprouvant de la gêne dans les mouvements de la mâchoire et dans la déglutition. Depuis sa chute, ce marin éprouvait de fréquents maux de tête; son caractère avait beaucoup changé; d'actif et gai, il était devenu triste, indolent, paresseux. Le 20 janvier, il est de nouveau à l'hôpital, où il séjourne peu de temps.

Brochard ayant passé avec sa compagnie sur *le Triton*, fut signalé au chirurgien-major de ce vaisseau comme atteint d'aliénation mentale, et comme tel soumis à une observation spéciale (on craignait qu'il ne voulût simuler la folie pour se faire renvoyer du service). Il se plaignait toujours de violents maux de tête et de difficulté d'avaler; l'appétit était cependant fort bon. Le 11 mai il entre à la salle des fiévreux. Une saignée générale, des pédiluves irritants combattirent avec succès les douleurs de tête. Comme il ne se plaignait d'aucune autre partie, on le mit

dehors le 8 du même mois. Le 9, on le fit rentrer à l'hôpital pour que le médecin pût constater son état moral. Par erreur il fut encore dirigé sur la salle des fiévreux, et le médecin qui l'avait mis *exeat* la veille ne pouvant apercevoir aucun phénomène morbide, le renvoya le lendemain. Il resta à bord jusqu'au 31 mai, jour où il fut pris de convulsions violentes. Renvoyé à l'hôpital, il y arriva en assez bon état le 1er juin. Le soir, ayant troublé la tranquillité de la salle, il fut mis aux détenus. Le 2, les convulsions reviennent avec plus d'intensité. Le soir il y avait congestion à la tête. On prescrivit une forte saignée. Dans la nuit les symptômes devinrent plus graves, et Brochard mourut le 3 au matin.

L'autopsie n'ayant pu être faite qu'à la hâte, le crâne seul fut ouvert, et on trouva que la cavité glénoïde du temporal était enfoncée; une fracture en étoile, entre les fragments de laquelle s'était engagé le condyle de la mâchoire, existait en avant du rocher; le col du condyle était en partie détruit. Des esquilles provenant du sphénoïde avaient blessé la dure-mère, qui était enflammée et épaissie dans une assez grande étendue. Enfin, un vaste abcès se trouvait à la base du lobe moyen du cerveau. On négligea d'examiner l'articulation temporo-maxillaire gauche. (*Journ. hebdom.*, t. III, n° 37. Septemb. 1834.)

On peut trouver même dans des cas qui ont une terminaison malheureuse des traces non équivoques du travail de réparation qui s'opère, soit dans le cerveau, soit dans les membranes, dans des cas de suppuration de la substance cérébrale.

Un fait qu'il nous a surtout semblé important de signaler, c'est l'existence de pseudo-membranes résistantes, formées entre la dure-mère et les os du crâne, et dont

l'avantage incontestable est de prévenir la diffusion du pus. Avec des lésions intérieures moins graves, ne conçoit-on pas qu'une plaie même avec suppuration, et quoique pénétrant à une certaine profondeur dans le cerveau, pourrait se convertir en un trajet fistuleux, à la guérison ultérieure duquel on ne voit pas d'obstacle absolu?

Observation CII.

Un homme âgé de trente-deux ans, adonné à l'ivrognerie, et d'une intelligence peu développée, se trouvait, le 9 août 1836, près d'une boîte que l'on tirait à l'occasion d'une réjouissance publique; chargée trop fortement, elle se brisa en éclats, et les débris vinrent le frapper à la tête. A l'instant, chute et perte de connaissance pendant un quart d'heure. Au côté gauche du front, il existait une plaie énorme, dont le large lambeau à base inférieure pendait sur la face, laissant au-dessous de lui une portion de frontal égalant en largeur presque la paume de la main, et ne tenant plus au reste de l'os que par quelques filaments fibreux qui se rompirent bientôt; de sorte que le cerveau se trouva mis à nu à travers la dure-mère déchirée: il offrait une suface contuse, laissant échapper à l'angle inférieur de la plaie une certaine quantité de substance sous forme de bouillie rougeâtre. La plaie étant lavée, on fit un point de suture pour maintenir le lambeau relevé. On ne crut pas devoir ouvrir la veine. Le malade après ce pansement put marcher quelques minutes; la nuit fut agitée; cependant il dormit, et le lendemain il fut amené en bateau, sur le Rhône, à l'Hôtel-Dieu de Lyon.

Voici ce qu'on remarqua alors. En bas, le lambeau maintenu lâchement par le point de suture s'écarte du fond de la plaie, et laisse échapper une portion du cerveau

grosse comme le bout du doigt indicateur, d'un rouge foncé, pulpeuse, non soumise à des mouvements d'élévation et d'abaissement qui sont manifestes sous le lambeau que chaque pulsation artérielle soulève fortement; la plaie est peu douloureuse, la paupière supérieure gauche est ecchymosée et tuméfiée; l'intelligence intacte; agitation, impatience, sans céphalalgie; la langue paraît un peu déviée à gauche; cependant le malade peut marcher; le ventre est un peu dur; il n'y a pas eu de selles; la vessie paraît distendue; pouls sec, accéléré et dur. (Saignée 2 liv.; pansement léger; cathétérisme; issue d'un litre d'urine fétide; potion calmante; diète.) Agitation la nuit suivante; peu de sommeil. Le malade se débarrasse de tout l'appareil, qu'il trouve trop lourd.

Quatrième jour. Agitation; le malade se fâche contre les mouches qui le fatiguent, et se cache sous ses draps afin de les éviter; il répond aux diverses questions qui lui sont adressées, et demande s'il sera bientôt guéri. Le pouls est plus fort, plus large, à 84; la sensibilité et la contractilité nullement altérées, parfaitement normales des deux côtés.

Cinquième jour. Le malade a reposé, il s'est levé seul un moment; les bords de la plaie commencent à se recouvrir de granulations; déjà un peu de suppuration. (Pansement simple; eau de gomme; potion calmante; diète.)

Sixième jour. Légère douleur de tête du côté blessé; paupière supérieure de l'œil gauche très tuméfiée, tendue. (Saignée, caillot très dense, recouvert d'une couenne grisâtre mince.)

Septième et huitième jour. Agitation croissante. Le malade demande à grands cris à se lever, à sortir; il se lève plusieurs fois : délire. Le lambeau de peau qui recouvre la plaie est soulevé de battements plus énergiques;

chaleur plus vive. (Lavement purgatif; vésicatoire à la jambe droite). Selles abondantes; mieux marqué les jours suivants.

Je cesse ici de rapporter jour par jour les détails de l'observation. Le 14, on avait coupé la suture faite aux téguments, en laissant le lambeau simplement appliqué. Dès lors, la plaie béante permet au cerveau de s'épanouir plus facilement en se portant en dehors; les parties molles, rouges, se détachèrent rapidement; ce qui était diffluent se raffermit après le douzième jonr. Alors, nouveau ramollissement de couleur gris jaunâtre, gris noirâtre dans plusieurs points où la substance cérébrale est racornie; parfois elle exhale une odeur fétide. Il est à noter qu'au moment où le cerveau enflammé commence à se ramollir, à se pénétrer de pus, vers le treizième jour, le malalade eut moins d'agitation, parut plus affaissé, criait moins, et cependant le mouvement et le sentiment restaient toujours intacts.

Dès lors la marche de la plaie du crâne, celle de la lésion du cerveau semblèrent en quelque sorte indépendantes du reste de l'organisme et sans action sur lui. Les portions gangrenées se détachèrent, la suppuration entraîna ce qui s'était simplement ramolli; il se détacha en tout du cerveau une portion du volume au moins d'un œuf de poule. Ici doit être signalé un fait très important. Depuis plusieurs jours à chaque pansement, on voyait une sérosité presque limpide, provenant du milieu de la plaie, sortant en gouttelettes, parfois en jet à chaque soulèvement du cerveau. Recherchant alors la source de ce liquide, je vis, dans le point d'où il provenait, une petite ouverture d'une ligne environ de diamètre, non cachée par les bourgeons charnus qui formaient autour d'elle une saillie assez marquée et laissaient suinter

le liquide indiqué, qui souvent mouillait l'appareil. On verra plus tard jusqu'où pénétrait ce petit canal.

Jusqu'au 8 septembre, trente-deuxième jour, les symptômes furent à peu près les mêmes, sauf la diarrhée qui survint, et fut produite par des fruits apportés du dehors au malade. A cette époque, la pellicule de la cicatrice gagne presque toute la surface de la plaie cérébrale, qui se rétrécit tous les jours; les bords de la plaie sont attirés vers le centre, même un peu retournés en dedans. Pour la première fois le malade balbutia en parlant; il éprouve un tremblement involontaire des lèvres; mêmes phénomènes aux membres supérieurs et inférieurs, soubresauts dans les tendons, chaleur médiocre, pouls à 84. Le malade veut encore se lever, mais il y parvient avec beaucoup plus d'efforts; il urine au lit. Deux heures après la visite, le même jour, agitation extrême; appelé auprès de lui, nous le trouvons à moitié sorti du lit, le front renversé, la tête pendante; le tremblement musculaire est plus marqué, œil fixe et hagard, pupilles contractées, parole tout-à fait perdue, respiration accélérée, pouls à 110, 120. Puis, le malade reste tout-à-fait immobile, les membres à demi fléchis et contracturés, les pupilles un peu moins serrées, rejet de quelques portions d'aliments (fragments de pêche, grumeaux de riz non digérés). Cet état continue jusqu'au soir; la respiration affecte une intermittence remarquable; râle trachéal, écume à la bouche, pouls à 120; froid des extrémités, sueur visqueuse, mâchoires serrées avec violence; râle trachéal plus marqué; les bronches, la trachée, regorgent de mucus battu d'air; du reste, point de convulsion; mort à minuit.

Autopsie. La plaie égale à peine en surface l'étendue d'une pièce de cinq francs, entièrement recouverte par

une membrane rose, bien organisée, légèrement inégale, secontinuant sur les côtés avec la cicatrice de la peau et du périoste qui est rouge et épaissie ; elle recouvre l'os auquel elle adhère dans plusieurs points, simplement contiguë dans d'autres, où l'os est blanc, creusé par sillon (travail d'élimination); la dure-mère adhère à la face interne des os, autour de l'ouverture qui les traverse, par des fausses membranes rougeâtres qui viennent se confondre dans la cicatrice. Derrière, et se continuant avec elle, se trouve le cerveau plus dur, plus rouge, plus celluleux, parcouru par un plus grand nombre de vaisseaux que dans les couches suivantes, qui vont en se ramollissant insensiblement vers le corps strié, dont la moitié antérieure est rouge, très molle, plus vasculaire que la moitié postérieure. Toute la portion du cerveau, correspondant à la couche placée sous la cicatrice est considérablement ramollie, presque diffluente. A l'entour elle n'est qu'injectée, parcourue de veines renfermant de nombreux caillots. En avant et en dedans du corps strié existe un trajet de peu d'étendue, trois ou quatre lignes à peu près, creusé au milieu de ces parties, imparfaitement obstrué par la substance cérébrale d'un rouge jaunâtre, demi-liquide, sans organisation manifeste autour d'elle et faisant communiquer le ventricule latéral gauche avec le milieu de la plaie. C'est par là que s'écoulait la sérosité ventriculaire. Le plexus choroïde est doublé de volume, rouge, dur, mais moins élastique, infiltré de pus en plusieurs points. Une couche pseudo-membraneuse jaunâtre tapisse les ventricules et fait adhérer en plusieurs points le plexus choroïde et la substance cér brale. Vers un de ces points, de nombreux vaisseaux, d'apparence veineuse et de récente formation, établissent une continuité entre ces deux parties. Un peu de sérosité trouble, puriforme, dans le ventricule droit

Toute l'arachnoïde cérébrale de la face supérieure et de la base est opaque, en partie infiltrée de pus à sa face cérébrale, adhérente à la substance grise, et se confondant intimement avec elle autour de la plaie. La voûte orbitaire est enlevée, moins quelques fragments; les sinus frontaux ouverts sont remplis de pus ; l'œil a perdu plus du tiers de son volume, déformé par une cicatrice radiée qui le creuse vers le côté interne. Rien de remarquable dans les autres organes.

ÉPANCHEMENTS SÉREUX.

L'anatomie pathologique nous apprend que, dans les lésions traumatiques de la tête, diverses lésions plus ou moins graves, telles que des épanchements sanguins ou purulents et des inflammations, s'accompagnent assez souvent d'épanchements de sérosité dans les ventricules. Cette dernière affection n'étant ordinairement que la complication d'une affection plus grave, on ne lui a pas accordé une attention particulière dans les traités de pathologie chirurgicale. J'ai cru cependant devoir la mentionner pour compléter la série des épanchements que peut présenter l'intérieur du crâne à la suite des lésions traumatiques de la tête.

Observation CIII.

7 novembre 1835. Maynard, âgé de soixante-trois ans, tomba du siége d'une voiture de place sur le pavé. Il reçut une plaie de tête qui s'étendait de l'oreille droite à l'angle externe du frontal du même côté, se dirigeant ensuite en haut et en arrière.

Les téguments étaient très déchirés; absence du périoste dans une étendue considérable. On rapproche les

lèvres de la plaie au moyen de bandelettes, agglutinatives et d'une bande.

10 novembre. Érysipèle.

16 novembre. L'érysipèle disparaît. La plaie suppure, présente un bon aspect, quoique les bords soient retirés et aient laissé une portion d'os de 9 ou 10 pouces de circonférence dénudés.

5 décembre. La maladie a bien marché jusqu'à présent ; actuellement, le malade devient impatient. La surface de la plaie est sèche.

6 décembre. Délire. Mort.

Autopsie. Péricrâne épaissi ; la portion du crâne au-dessous est perforée de nombreuses ouvertures offrant une apparence vermoulue ; une petite portion de l'os éloignée du centre des points cariés à l'extérieur est altérée dans toute son épaisseur. La dure-mère en ce point est détachée de l'os et plus épaisse qu'à l'état normal. La surface du cerveau, immédiatement au-dessous du point lésé, n'est pas décolorée. Les ventricules sont agrandis et remplis de sérosité. (*Medico-chirurgical Review*, vol. VI, page 529.)

QUATRIÈME SECTION.

INFLAMMATION TRAUMATIQUE DE L'ENCÉPHALE.

L'inflammation de la substance cérébrale peut se terminer facilement par résolution, quand elle n'a pas été produite par certaines causes qui portent la lésion à un degré trop considérable ; et pourtant, sous ce rapport, ce n'est pas tant la violence de la cause traumatique elle-même que les conditions dans lesquelles peut se trouver l'organisme au moment du coup qui influe sur ce résultat ;

car on voit que des instruments piquants, et même des balles ont pu se frayer un passage dans la substance du cerveau, sans entraîner pour cela la suppuration. Il est probable que dans bien des cas de commotions et de contusions légères du cerveau, où l'on voit les malades guérir après avoir présenté des symptômes assez graves et plus ou moins prolongés, il y a eu des encéphalites partielles qui se sont ainsi terminées par résolution.

L'un des points qui me paraissent les plus importants sous le rapport pratique, l'un de ceux qui ont été le moins étudiés, c'est la circonstance des antécédents. Je pense qu'il y a dans la considération de cette circonstance une source féconde d'enseignements précieux pour le pronostic et pour le traitement. Chose étrange, on admet universellement que les conditions antérieures du sujet influent au plus haut degré sur le mode de terminaison des phlegmasies dans tout autre organe, et pour les lésions de la tête on ne trouve dans le plus grand nombre des auteurs aucune espèce de renseignements sur les antécédents du malade au sujet de sa constitution. C'est pourtant là, si je ne m'abuse, la clef de ces mystérieuses différences que l'on observe entre les résultats de lésions traumatiques sensiblement égales.

Ce qui sera toujours une cause d'étonnement au point de vue physiologique, aussi bien qu'au point de vue chirurgical c'est : 1° l'espace de temps qui peut s'écouler entre l'action directe de la cause et l'apparition des premiers symptômes ; 2° l'absence complète et absolue de désordres fonctionnels alors même que des lésions traumatiques graves et profondes ont déposé leur action dans la substance encéphalique. Cette substance nerveuse si délicate, que la plus légère pression paralyse avec tant de facilité, conserve le dépôt d'une lésion ef-

frayante, avec un silence de troubles fonctionnels qui met en défaut l'observation et l'analyse la plus délicate. C'est au milieu de la sécurité la plus parfaite, et lorsque le blessé a repris ses occupations et son train de vie ordinaire, que se manifestent les symptômes qui annoncent que l'inflammation traumatique de l'encéphale est définitivement constituée. Je ne reproduirai pas ici les tableaux si remarquables qui nous ont été transmis sur le caractère et l'ordre de succession des symptômes, depuis le moment où une douleur vient servir d'avertissement au malade et au chirurgien, jusqu'à l'époque où l'on voit qu'aux symptômes de l'inflammation proprement dite succèdent les phénomènes de compression qui annoncent qu'un épanchement purulent s'est déjà formé.

Ce qui est surtout important à considérer au point de vue d'un diagnostic qu'on a tant d'intérêt à porter de bonne heure, c'est l'apparition de certains signes locaux, propres à faire découvrir le décollement du péricrâne dans le point correspondant à la région encéphalique actuellement en proie à une inflammation, et principalement quand cette réapparition coïncide avec les premiers symptômes.

Il n'existe aucun signe qui puisse faire connaître positivement lequel, du cerveau ou de ses membranes, est affecté par l'inflammation, si l'inflammation existe dans tous les deux, et dans quel point se passe actuellement ce phénomène. Cette assertion, par laquelle Boyer commence son chapitre sur l'inflammation traumatique du cerveau et des méninges, pourrait paraître fausse en théorie, surtout quand on la prend dans un sens absolu; mais elle ne manque pas d'une grande vérité pratique, parce que, d'après la manière dont l'inflammation est produite dans les organes encéphaliques par les

causes vulnérantes externes, il est, en effet, difficile d'isoler ce qui appartient à la substance encéphalique proprement dite de ce qui appartient à ses enveloppes; en sorte que ce qui serait au premier abord une hérésie médicale devient ici sensiblement vrai.

Une circonstance qui doit éveiller au plus haut point l'attention du chirurgien, c'est la marche insidieuse et latente des inflammations traumatiques de l'encéphale et de ses dépendances : aussi les moindres particularités se rattachant aux causes et aux symptômes doivent-elles être scrutées avec le soin le plus scrupuleux.

Ce qui frappe tout d'abord, c'est la légèreté apparente de certaines causes productrices de cette inflammation. Sous ce rapport, une contusion qui paraît hors de toute proportion avec les résultats dont elle est suivie, peut donner lieu à une phlegmasie encéphalique.

L'inflammation qui résulte de la contusion du crâne occupe généralement une étendue bien plus considérable que celle de la surface contuse.

La commotion, en produisant l'ébranlement de toute la masse encéphalique, peut déterminer aussi l'inflammation simultanée de la totalité ou de la presque totalité de l'encéphale.

Dans maintes circonstances, le foyer de l'inflammation est localisé, il est vrai; mais il peut occuper des points multiples, et plus ou moins éloignés les uns des autres. Ainsi, j'ai vu plusieurs cas dans lesquels, à la suite d'une contusion, il y avait un foyer inflammatoire dans la partie correspondante au point contus et un autre foyer dans le point diamétralement opposé.

L'un des faits séméiologiques les plus importants dans les inflammations traumatiques de l'encéphale, est le retentissement ou la traduction extérieure et locale des

inflammations de la surface de la dure-mère sur l'état du périoste, soit qu'il y ait simplement contusion sans plaie, soit qu'il y ait plaie des téguments du crâne. Le décollement spontané du périoste plusieurs jours après l'action de la cause traumatique est en effet presque toujours un indice de l'existence d'une inflammation suppurative de la surface sous-crânienne de la dure-mère. Quant aux altérations concomitantes de l'os lui-même dans ces différents cas, elles dépendent évidemment ou de la lésion directe qu'il a éprouvée pour son propre compte du fait même de la cause vulnérante, ou bien du double décollement de son périoste externe et de son périoste interne, ou de la dure-mère.

Tout en reconnaissant l'importance séméiologique de la coïncidence de ces trois altérations, décollement du périoste, décollement de la dure-mère, maladie de l'os dans le point correspondant, nous ne pouvons nous empêcher de remarquer que l'on a peut-être été trop loin en subordonnant autant qu'on l'a fait les deux altérations les plus extérieures, celle du périoste et de l'os, à l'altération intérieure, celle de la dure-mère; et je ne sais si le mal ne procède pas aussi souvent de l'os ou du périoste vers la dure-mère que de la dure-mère vers l'os et vers le périoste. Je vois plutôt une coïncidence qu'une subordination de cause à effets, entre ces diverses lésions. Cela n'ôte rien à la signification séméiologique de la coïncidence sus-mentionnée; mais eu égard à la signification absolue du fait en lui-même, il me semble qu'on s'est exagéré le rôle d'une lésion, le décollement de la dure-mère, en lui subordonnant trop souvent les deux autres lésions concomitantes, celle du périoste et de l'os. Il peut y avoir quelques conséquences à déduire de la remarque que je viens de faire; car l'altération de l'os lui-

même étant regardée comme la cause de l'altération de la dure-mère, il pourrait survenir telle indication thérapeutique dont on ne reconnaîtrait pas l'utilité en se plaçant exclusivement sur le terrain que nous avons précédemment indiqué.

Il me semble que l'inflammation suppurative de l'os peut à elle seule, constituer une cause de mort, et cela par deux mécanismes très différents : 1° en devenant un foyer pour la résorption purulente; 2° en devenant une cause d'inflammation suppurative de la dure-mère, et dès lors on conçoit que l'on pourrait à la rigueur concevoir l'opportunité de l'application du trépan comme moyen d'ablation d'un foyer osseux de maladies générale et locale excessivement graves; et c'est ainsi que je m'explique le succès du trépan dans certains cas où il a été couronné de succès entre les mains de Percival Pott, dans des cas où il a été employé en quelque sorte préventivement et en dehors des indications généralement regardées comme les plus rationnelles.

Une circonstance capable de répandre beaucoup d'obscurité dans l'appréciation des symptômes qui se développent à la suite d'une lésion traumatique grave de l'encéphale, c'est celle où une fièvre continue, la fièvre typhoïde, par exemple, se développerait dans les premiers jours qui succèdent à une lésion traumatique de la tête. Le cas suivant me paraît de nature, sinon à confirmer cette vue, du moins à la rendre plausible jusqu'à un certain point. A raison même des difficultés que soulève un cas de cette nature, il se peut faire que la conviction où je suis que dans le cas suivant il y eut une fièvre typhoïde, ne soit point partagée, et je conçois, en effet, qu'on puisse conserver d'assez grands doutes là-dessus d'après ma description qui est nécessairement imparfaite ; cependant j'ai

pensé qu'il ne serait pas inutile d'appeler l'attention à ce sujet.

Observation CIV.

Camus (Jean), serrurier, âgé de vingt et un ans, demeurant quai de la Fosse, reçut, le 29 août, à la partie antérieure et latérale droite de la tête, à peu près sur le trajet du bord latéral droit du frontal, un coup produit par l'éclat d'un morceau de fer qu'il cherchait à couper. Point de chute ni d'étourdissement, mais écoulement de sang abondant par la plaie. A partir du lendemain, le malade éprouve une céphalalgie intense, ainsi que des douleurs dans les jambes et dans les reins.

Apporté, quatre jours après son accident, à l'Hôtel-Dieu de Nantes, voici les symptômes qui s'offrent à notre observation. A l'endroit du coup, petite plaie de 6 lignes d'étendue sans dénudation des os; céphalalgie, étourdissement comparé par la malade à celui de l'ivresse; les yeux sont un peu larmoyants, les pupilles médiocrement dilatées; anorexie; langue recouverte d'un enduit jaunâtre; douleur vague et obtuse dans la région du foie; peau brûlante, pouls fréquent et plein. (Saignée, 10 onces; cataplasmes.)

Le 2, peu de sommeil cette nuit; la céphalalgie et la douleur de l'hypochondre droit continuent; un peu de toux; on prescrit 20 sangsues aux environs de la plaie, du sulfate de magnésie, et un lavement émollient qui provoque plusieurs selles. Le soir, les pupilles sont moins dilatées, la langue un peu noire, saburrale, mais rouge aux bords et à la pointe; le ventre est un peu dur, légèrement douloureux; malaise, prostration, épistaxis, pouls dur et fréquent. (Saignée de 10 onces; bouillon; limonade 3 fois; potion gommeuse.)

Le 3, 4, abattement, mouvement lent des paupières; bouche mauvaise, haleine fétide; plusieurs selles li-

quides, nulle douleur abdominale à la pression, coliques fort rares; peau médiocrement chaude ; pouls fréquent, un peu dur; toux accompagnée d'expectoration ; épistaxis, décubitus dorsal.

5, 6, 7, 8, rien qui mérite d'être noté; les symptômes persistent avec toute leur intensité; les yeux sont larmoyants, et le malade supporte le jour avec peine ; cependant le dévoiement a un peu diminué. (20 sangsues sur le trajet des jugulaires ; bains de pied sinapisés.)

Le 9, le malade dit éprouver un soulagement marqué; les yeux sont moins abattus, les réponses plus faciles, les paupières plus mobiles; la langue est molle, humide, couverte d'un léger enduit jaunâtre au milieu; nulle douleur abdominale, selles nulles. (Catapl. sinapisé aux pieds; gomme suc. 3 fois ; bouillon.)

Le 10, le malade parle avec lenteur et difficulté, les idées semblent se succéder avec peine; étourdissement, inquiétude, tremblement convulsif des muscles de la face dans l'action de la parole; bouche mauvaise, nausées; quelques papilles linguales sont proéminentes; nulle douleur abdominale ; une selle; peau chaude, moite; pouls fréquent, dur; épistaxis vers le soir.

11, 12, 13. Mêmes mouvements convulsifs des muscles de la face, gêne dans la parole, sentiment d'une grande fatigue dans les membres et dans les reins, appétit nul, nulle douleur dans l'abdomen lors de la pression exercée sur ses parois, diarrhée, tendance au délire, respiration fréquente. (Sulfate de magnésie, infusion de tilleul avec eau de fleur d'oranger.)

14, 18. État de stagnation. Quelques nausées. Le 19, à la visite du matin, la face est rouge, la tête lourde, la muqueuse nasale un peu gonflée, les bords du nez injectés et lisses, la langue molle, humide; toux peu fréquente, avec expectoration. (Bains de pieds, bouillon, infusion de tilleul.)

Dans la soirée, agitation, délire violent à la vue de l'aumônier, idées incohérentes sur son état futur, sur des communications qu'il dit avoir avec Dieu. Ouverture d'un petit abcès situé dans le creux de l'aisselle, avec issue d'un pus épais. (Vésicatoires aux jambes.)

20. Violent accès de délire; le malade pousse des cris, verse des larmes, parce qu'on s'oppose, dit-il, à son entrée en paradis; chaleur extrême au front; pupilles dilatées; ventre un peu chaud, mais nulle douleur à la pression; il y a du gargouillement dans la région cœcale; inutiles efforts de défécation; pouls dur et fréquent.

21. Rien de remarquable dans la matinée du 21, si ce n'est encore un petit accès de délire accompagné de céphalalgie, lequel fut suivi d'un grand calme et de quelques heures de sommeil; le malade prononce quelques paroles et demande du raisin. (Potion avec sulfate de quinine à prendre de demi-heure en demi-heure.) A six heures du soir, délire : le malade s'empare d'un morceau de linge et veut absolument faire de la charpie; les yeux sont fortement injectés; chaleur intense au front; ventre tendu, ballonné, nullement douloureux; point de selles. On accorde un peu de crème de riz aux vives instances du malade.

22. Nuit calme, un peu de sommeil, paupières pesantes. Les jours suivants, l'agitation disparaît de plus en plus; les retours aux idées qui le tourmentaient dans ses accès de délire sont moins fréquents; la langue est toujours saburrale; un lavement au séné ne provoque aucune selle; le ventre est toujours tendu; urines abondantes et faciles.

23, 24, etc. Le mieux se prononce de jour en jour; le malade peut se lever, mais conserve encore une susceptibilité extrêmement vive, jointe à une excessive faiblesse.

30. Sommeil profond et calme, sueurs abondantes,

urines copieuses, deux selles, ventre moins tendu, peau fraîche. Moral toujours faible.

Depuis le 1er octobre le malade marche à grands pas vers sa guérison; la langue se nettoie, l'intelligence revient à son état normal, l'appétit renaît, et, le 23, il peut sortir dans un état de convalescence parfaite.

Observation CV.

Mercier (Jean), manœuvre, reçut, jeudi 16 août, sur le côté gauche de la tête, un coup de pelle tellement violent, que le manche, quoique assez gros, se brisa; à l'instant même chute et perte de connaissance pendant près d'un quart d'heure. Rentré chez lui, il mangea fort peu, et fut en proie toute la nuit à la fièvre et à l'insomnie. Le lendemain, ayant repris ses travaux, il fut forcé de les interrompre, et les jours suivants, les symptômes devinrent tellement alarmants, que les personnes qui l'entouraient crurent à sa mort prochaine.

Examiné le 21, jour de son entrée à l'Hôtel-Dieu de Nantes, voici les symptômes qu'il offrit à l'observation : céphalalgie intense, élancements très violents surtout quand le malade vient à tousser; face rouge, yeux brillants, pupilles dilatées, langue presque naturelle, un peu rouge à la pointe, ventre souple, légèrement douloureux dans l'hypochondre droit; le malade a eu depuis l'accident plusieurs selles diarrhéiques.

22. Cette nuit, fièvre très forte, insomnie, beaucoup d'agitation, céphalalgie et abattements continuels, peau brûlante, face rouge, pupilles dilatées, langue recouverte d'un enduit saburral, douleur à la région ombilicale. (20 sangsues sur le point contus.)

23-25. Douleurs frontales, fièvre assez forte, insomnie, pupilles dilatées, alternatives de fraîcheur et de chaleur à la peau, peu d'assoupissement, céphalalgie sus-orbi-

taire et par élancements. (27 sangsues ont été appliquées au front à deux reprises, saignée du bras et cataplasmes sinapisés, diète.)

26. Décubitus dorsal, face assez rouge, céphalalgie moindre, yeux constamment fermés, paupières pesantes, délire nul, langue offrant dans toute sa longueur une bande large, dure, brunâtre, sèche, écailleuse; la pression sur la région épigastrique est douloureuse, mais nullement à la région hypochondriaque droite; peau très chaude, pouls plein, peu fréquent. Jusqu'à ce jour le malade n'est pas allé à la garde-robe. (Lavement émollient, bouillon.) La fièvre a continué toute la journée. Vers 4 heures, après un sommeil de quelques instants, la peau était moite; la langue avait changé d'aspect : elle était molle et humide; la bandelette signalée plus haut avait complétement disparu; les pupilles sont toujours dilatées, les yeux constamment clos; le malade accuse une faiblesse extrême, et témoigne de l'indifférence à tout ce qui l'entoure. (2 bains de pieds sinapisés.)

Du 27 août au 2 septembre, amélioration manifeste, peu de fièvre, appétit assez marqué, douleur moindre à la pression sur l'épigastre; la langue se nettoie, et reprend son état normal.

2 septembre. La céphalalgie a reparu ce matin avec force; elle est sus-orbitaire, caractérisée par des élancements violents; peau chaude, pouls ferme et vibrant, face injectée; œil clair, humide; langue nette, molle; ventre douloureux, tendu; plusieurs selles liquides, respiration grande, un peu fréquente. (20 sangsues au front, 1 bouillon, gomme sucrée.) Les jours suivants; persistance de la céphalalgie, des douleurs abdominales, pupilles très dilatées, rougeur des pommettes, insomnie. (30 sangsues au front en deux fois.)

Vers le 9, un mieux notable se manifeste; la céphalalgie et la douleur abdominale sont moindres il y a

plus de gaieté, plus d'aisance dans la parole; la face est assez pâle, les pupilles peu dilatées, la peau médiocrement chaude, le pouls plein, lent et ferme. (12 sangsues aux jugulaires en trois fois, cataplasmes sinapisés, lavement émollient.)

Rien de remarquable dans les journées qui suivent; l'amélioration continue; une selle.

13. Le malade se lève dans la journée; mais la nuit d'après il ressent des frissons suivis de fièvre très forte; douleur violente à la région ombilicale, diarrhée. (20 sangsues à l'ombilic, cataplasme émollient, potion avec sulfate de quinine.)

14, 24, 26. Tous les symptômes du côté de la tête ont entièrement disparu; la diarrhée persiste toujours ainsi que la douleur abdominale; la langue est un peu saburrale, la peau chaude; le pouls lent et dur. (Cataplasme émollient, potion avec laudanum, gomme sucrée, bouillon.)

27, 28, 29. Epistaxis abondantes, diarrhée continuelle, peau chaude, sèche; pouls brusque, un peu dur et fréquent. (Tisane de riz.) Dans la nuit du 1er octobre, fièvre avec frissons; point de douleurs dans l'abdomen, un peu seulement à la région du foie.

4 octobre. Le malade se trouve très bien, est gai, éprouve de l'appétit, et se dispose à se lever; peau fraîche; pouls rare et un peu tendu; même régime. (Le malade fait toujours usage d'une potion laudanisée.) L'amaigrissement, qui avait été extrême, semble diminuer; à la diarrhée succède une tendance à la constipation. Cet état continue jusqu'au 10, où le malade, sur le point de s'endormir, est pris d'un violent mal de tête, avec rougeur de la face, fièvre, douleurs abdominales; ventre tendu, plusieurs selles liquides, peau chaude, pouls fréquent.

13. Diarrhée moins abondante, ventre encore tendu, douloureux à la pression, surtout à la région hypochon-

driaque droite, langue saburrale, rougeur des pommettes, œil brillant, peau chaude. (Diète, gomme sucrée, potion avec laudanum 15 gouttes.)

14. Le sujet a considérablement maigri depuis deux jours; respiration accélérée, un peu de toux sans expectoration; il dit avoir éprouvé hier soir une douleur abdominale si violente qu'il faillit étouffer; rougeur de la face, injection des conjonctives, dilatation des pupilles, ventre tendu, dur et gonflé sans presque aucune douleur, langue molle et humide, pouls vibrant et dur. (Diète, potion avec laudanum 18 gouttes.)

15. Vomissements cette nuit, même état. Le lendemain, amélioration sensible, selles peu liquides; le malade peut se lever; sommeil profond, nulle rougeur à la face, un peu d'appétit, amaigrissement considérable.

18. Violentes coliques ce matin, selles liquides, ventre ballonné, nausées, anorexie.

21. Œil brillant, pommettes rouges, langue sèche, météorisme, accélération du pouls, douleurs abdominales assez prononcées, une selle liquide.

23. Suffusion jaune des conjonctives, ventre rétracté, nullement douloureux à la pression, si ce n'est dans l'hypochondre droit. (Bouillon, gomme sucrée, potion avec laudanum.)

24-30. La douleur de l'hypochondre augmente; la coloration jaune de tous les téguments devient extrême, nausées fréquentes, selles liquides assez abondantes, langue couverte d'un enduit saburral jaunâtre, pouls dur. (Gomme sucrée, bouillon, potion avec laudanum 15 goutt.) Fièvre intense avec agitation.

La plupart de tous ces symptômes diminuent d'intensité, sauf la douleur abdominale et la diarrhée. Le malade sort le 5 octobre.

Il existerait une distinction très importante à faire dans la pratique, ce serait de pouvoir déterminer l'époque à

laquelle se déclare l'encéphalite traumatique : 1° dans le cas de commotion dont les symptômes persistent; 2° dans le cas où une compression ayant lieu, une inflammation vient s'ajouter à cette compression. En effet, quand l'encéphalite survient après la cessation des symptômes de la commotion, et quand il n'y a pas de symptômes de compression, le diagnostic est généralement assez facile; mais quand les symptômes d'inflammation surviennent avant que ceux de la commotion ne se soient dissipés, il est très difficile de les apprécier à leur juste valeur. Toutefois, si l'on remarque que les moyens de traitement, du moins d'après ce que j'ai dit précédemment, ne sont pas essentiellement différents, on comprendra que la difficulté du diagnostic différentiel, dans ces cas, n'ait pas des suites aussi fâcheuses qu'on serait porté d'abord à le supposer. Du reste, dans les cas obscurs, l'augmentation du mouvement fébrile, la rougeur des yeux et de la face, les battements plus énergiques des artères de la tête portent à soupçonner l'adjonction de l'inflammation traumatique aux accidents déjà existants.

Lorsqu'elle est très intense, l'inflammation des centres nerveux par cause traumatique se termine constamment par la mort.

L'inflammation qui survient à la suite de la commotion est beaucoup plus grave que celle qui dépend de la contusion; l'inflammation est aussi généralement moins grave quand elle est le résultat d'une plaie du cerveau ou d'un corps étranger dont l'extraction a été faite sans délabrement.

Le caractère insidieux que présente dans ses symptômes cette inflammation, qui après avoir paru légère et après s'être amendée d'une manière apparente sous l'influence des premiers moyens employés, reparaît tout-à-coup avec une

intensité effrayante, doit rendre très circonspect sur le pronostic.

Un point sur lequel le diagnostic des lésions traumatiques des organes contenus dans le crâne laisse beaucoup à désirer est celui qui aurait pour objet de faire discerner parfaitement les cas où les symptômes sont produits exclusivement par une inflammation siégeant à la surface extérieure de la dure-mère de ceux où elle siége exclusivement dans la substance cérébrale sous-jacente, et de ceux dans lesquels il y a simultanéité d'inflammation dans la dure-mère et dans la substance cérébrale. On voit de suite toute la portée en thérapeutique de ces notions si l'on pouvait les obtenir d'une manière non douteuse, car on peut discuter la question de l'opportunité du trépan dans le cas d'inflammation suppurative avec compression exclusivement placée au-dehors de la dure-mère.

On comprend, au contraire, difficilement l'emploi de ce moyen dans les deux autres cas, celui du siége exclusif dans la substance cérébrale, et celui du siége simultané dans les membranes et dans le cerveau.

Bien que l'hémiplégie qui succède au bout de sept jours et plus après le coup, soit le signe d'un épanchement purulent, on verra, d'après l'observation suivante, qu'il peut être produit sans que le pus soit réuni en collection. Cette considération me paraît devoir engager à différer l'application du trépan quand les phénomènes de compression ne deviennent pas trop menaçants pour la vie du malade, afin d'attendre que le pus soit collecté. Ceci ne s'applique pas à l'observation suivante, où l'indication d'opérer était formelle, du moment surtout qu'il y avait fracture du crâne avec enfoncement. Il ne faut pas que l'insuccès des tentatives faites rationnellement nous fasse douter de la valeur des indications.

Cette observation est extraite d'un mémoire de MM. Maunoury et Thore contenu dans le numéro 21 de la *Gazette médicale*, 1842.

Observation CVI.

Violas, âgé de dix-sept ans, de constitution robuste, travaillait au fond d'un puits des carrières de Chaumont. Une pierre anguleuse de la grosseur d'une noix lui tomba sur la tête de la hauteur de 10 mètres. Il en résulta une plaie contuse des parties molles au niveau du bord postérieur du pariétal droit. Il s'écoula beaucoup de sang. Mais immédiatement après la chute, le malade dit n'avoir éprouvé aucune commotion. Pendant six jours, il allait se faire panser tous les jours à Saint-Louis; il se promenait toute la journée, mangeait comme à l'ordinaire : l'usage de tous les membres était aussi parfait qu'avant l'accident; la plaie de la tête était seulement un peu douloureuse.

Le septième jour, courbature, vomissement, perte d'appétit, fièvre.

Entré à l'Hôtel-Dieu le huitième jour, abolition presque complète du sentiment et du mouvement des membres du côté gauche; paralysie des muscles de la face du même côté. Il comprend les questions qu'on lui adresse; il y répond facilement; mais il tombe de temps en temps dans un coma peu profond. Il y avait évidemment des signes de compression, suivant J.-L. Petit. En effet, par un examen attentif on voit le pariétal droit à nu et une félure assez considérable avec enfoncement d'une esquille.

On trépane. La rondelle osseuse étant enlevée, on relève le fragment. La dure-mère est déchirée dans un point. On incise cette membrane; il s'écoule un peu de sang : la substance cérébrale dans ce point est ramollie, désorganisée; elle présente l'aspect d'une bouillie jaune sale.

Pas d'amélioration après l'opération. Il meurt douze heures après.

Par l'autopsie on constate la félure du pariétal droit, que nous apercevions à l'extérieur pendant la vie; au-dessous de l'arachnoïde, pas d'épanchement de sang, de sérosité, ni de pus.

Le cerveau est très injecté à la surface; mais sa substance est d'une consistance normale; pas de piqueté dans son intérieur, qui est coupé par tranches très fines. Au niveau de la fracture, il est déchiré, éraillé, grisâtre; il se détache en petits grumeaux; sa désorganisation a deux centimètres à peu près dans tous ses diamètres; autour de cette éraillure la substance cérébrale est couleur lie de vin dans l'étendue d'un centimètre; autour de l'auréole rougeâtre la substance cérébrale a sa blancheur et sa consistance naturelle.

Si le traitement que j'ai regardé comme le plus opportun ne satisfaisait pas aux indications qui naissent de ce qu'on a appelé l'état bilieux concomitant des lésions encéphaliques traumatiques, j'aurais cru devoir insister sur cette complication, qui a été mentionnée par tous les bons observateurs. Je me bornerai à remarquer que parmi les phénomènes de l'état bilieux, les auteurs me paraissent avoir mentionné plus d'une fois, à titre de symptômes bilieux : 1° la couleur ictérique de la peau dépendant de l'infection purulente; 2° des troubles du côté du foie dépendant de la formation d'abcès métastatiques dans ce viscère.

Émissions sanguines. Il faut les apprécier, non seulement dans leur utilité, quand la lésion contre laquelle on les dirige existe réellement, mais aussi dans leurs in-

convénients, lorsque par suite d'une crainte exagérée on les aurait employés sans indications bien démontrées.

C'est une bonne chose pour déterminer la valeur d'un moyen thérapeutique et la sécurité qu'on peut apporter dans son emploi, que de se rendre compte tout d'abord de la limite qu'on ne doit pas dépasser dans son application et des inconvénients qu'il peut avoir quand il n'est pas d'une opportunité bien reconnue. Cet examen est tout à l'avantage des émissions sanguines dans le cas actuel, car on a une grande latitude dans leur application, et alors même qu'on en ferait usage dans des cas de lésions traumatiques qui ne les auraient pas absolument réclamées, il n'y aurait pas de suites notablement fâcheuses à redouter.

Je ne sache pas qu'il y ait de moyen qui réunît en sa faveur un assentiment plus universel et des résultats plus beaux que l'usage des émissions sanguines dans le traitement des lésions traumatiques de l'encéphale.

On voit souvent les symptômes précurseurs de l'inflammation traumatique du cerveau céder aux saignées abondantes et répétées.

On peut poser en principe que les saignées doivent être plutôt abondantes que multipliées ; ce seront particulièrement les saignées du bras, puis celles du pied.

L'observation suivante peut être considérée comme montrant jusqu'où l'on a pu porter les pertes de sang que l'on fait subir aux malades atteints de symptômes de compression. Le sujet de l'observation a supporté dans l'espace de dix jours une perte de sang de près de dix livres. C'est plutôt par la connaissance de faits où les émissions sanguines ont été portées à un degré très élevé que l'on est à même d'apprécier les limites d'application

de ce moyen, que par des règles tracées à l'avance d'une manière générale.

Quant à la manière dont on doit les faire se succéder, je pense que ce serait ici le lieu de se conformer à la formule de M. le professeur Bouilland pour les saignées faites coup sur coup dans les phlegmasies aiguës de la poitrine.

Les saignées permanentes par l'application renouvelée de sangsues n'offrent point encore des résultats assez multipliés pour que l'on puisse les conseiller préférablement aux larges et abondantes saignées qui ont fait leurs preuves depuis si long-temps.

Observation CVII.

A bord du navire *le Jupiter* (chirurgien M. Shoveller), un matelot, âgé de vingt ans, reçut un coup sur la tête et tomba d'une hauteur de treize pieds. Syncope, respiration bruyante, pouls lent, pupilles dilatées, tumeur de la grosseur d'un œuf de pigeon au-dessus du pariétal droit, sans fracture ni dépression apparentes.

1er jour. Application d'eau froide sur la tête. (10 grains de calomel; saignée le matin 30 onces, le soir 24 onces.)

2e jour. Délire. On dénuda le crâne, qu'on trouva lésé superficiellement : il perdit dans l'opération 12 onces de sang. (Calomel 10 grains; le soir, saignée de 24 onces.)

3e jour. Délire. (5 grains de calomel, 3 grains de poudre antimoniale, toutes les trois heures. Saignée 24 onces.)

4e jour. Délire. (Saignée 24 onces.)

5e jour. Délire, légère salivation mercurielle. (Calomel remplacé par la digitale et le nitrate de potasse. Saignée, 8 onces.)

Idem le soir, ouverture de l'artère temporale qui donne 8 onces de sang.

6e jour. Délire. (Vésicatoire, saignée 24 onces.)

7e jour. Délire, débilité ; on lui donne un peu de vin et de potage.

8e et 9e jour. Moins d'aberration mentale, amélioration.

10e jour. Délire, symptômes de congestion. (Artériotomie 12 onces.)

11e jour. Délire, incontinence de matières fécales.

Jusqu'au 17e jour, même état. Escarre au sacrum.

18e jour. Amélioration notable.

9 mois après, sa santé générale paraissait se rétablir, ainsi que son intelligence; mais les extrémités inférieures étaient encore tremblantes et paralysées. Le malade a perdu en dix jours 9 livres 14 onces de sang. (*Medico-chirurgical Review*, vol. 1, p. 464, 1824.)

Je mentionnerai encore l'observation suivante, intéressante à la fois comme cas d'hémorrhagie, de plaie avec fracture à la base du crâne, et de guérison par le traitement antiphlogistique porté à sa plus haute expression sous le rapport des émissions sanguines.

Observation CVIII.

Parmi les blessures qui furent faites avec l'épée, il y en eut une des plus graves, dont l'histoire mérite d'être rapportée. Cet instrument avait coupé le muscle crotaphyte transversalement au-dessus du zygoma ; l'aile de l'os sphénoïde était percée, et la pointe de l'épée avait pénétré dans la cavité du crâne : je n'aperçus le désordre que le cinquième jour. Le chirurgien qui avait eu soin du blessé dans la route, l'ignorait; on lui avait recommandé seulement de prendre garde à l'hémorrhagie qui avait été considérable, et de ne panser cette plaie qu'au bout de quarante-huit heures. Il y avait gonflement et tension dou-

loureuse dans tout le côté de la face et du crâne ; la fièvre était violente ; le malade était assoupi avec rêverie.

La première fois que je le pansai, je ne levai de l'appareil que ce qui se sépara facilement, ne voulant point découvrir le vaisseau ouvert, de crainte de renouveler l'hémorrhagie. Le malade fut saigné trois fois, depuis le soir qu'il était arrivé jusqu'au lendemain matin. En le pansant, j'enlevai encore quelques bourdonnets les plus voisins de ceux qui étaient appuyés sur le vaisseau ouvert. Le malade fut saigné du pied, et j'ordonnai de répéter la même saignée deux heures après ; le soir, il prit un lavement, et une heure après la sixième saignée fut faite.

Le lendemain, il se trouva mieux; tout l'appareil se leva alors, et je reconnus que l'os avait été enfoncé par la pointe de l'épée, Je balançai si je trépanerais ou non. Mais comme les accidents ne marquaient point que la dure-mère ni le cerveau souffrissent et que le pus ne séjournait pas, je continuai mes pansements.

Toute l'enflure de l'extérieur du crâne et de la face se dissipa, excepté celle de l'œil du côté de la blessure, qui non seulement était rouge et gonflé, mais encore fort douloureux. Le malade ne voyait que des nuages rouges, ce qui marquait l'inflammation de la rétine, et la pression des vaisseaux sanguins qui rapportent le sang de l'œil vers les sinus de la base du crâne.

Je me contentai toujours du pansement ordinaire, me croyant assez de temps pour faire l'opération s'il survenait quelque accident. Je fis saigner encore le malade deux fois, l'une au pied, l'autre à la gorge : le gonflement de l'œil diminua peu à peu, l'os se recouvrit, et le malade guérit parfaitement sans exfoliation ni difformité. Le muscle crotaphyte se réunit très bien, quoique coupé transversalement dans presque toute son étendue. (J. L. Petit, *Traité*

des maladies chirurgicales, t. I, p. 42 ; édit. de Lesné.)

Les applications de sangsues seront faites derrière les apophyses mastoïdes et sur le trajet des veines jugulaires. On ne peut pas préciser d'une manière quantitative l'abondance des émissions sanguines, mais on peut dire qu'il est opportun d'y insister tant que le pouls conserve de la dureté et de la fréquence.

Purgatifs. Ce que nous avons dit des émissions sanguines, touchant l'unanimité avec laquelle leur utilité a été admise, nous pourrions le dire des substances destinées à agir sur les voies digestives, sous le double titre d'agents révulsifs et de moyens excitateurs des sécrétions. L'émétique en lavage qui a reçu de la pratique de Desault une sorte de consécration, est regardé avec raison comme un moyen précieux. Le seul reproche qu'on pourrait lui adresser, c'est que, produisant chez certains sujets de violents efforts de vomissements, il pourrait déterminer durant ces efforts un raptus sanguin vers la tête. Sous ce rapport, les eaux minérales purgatives, telles que les eaux de Sedlitz et de Pullna, me paraissent devoir être préférées.

Quant aux lavements dans lesquels on fait entrer des substances drastiques, ils peuvent aussi être employés; mais j'en réserve surtout l'emploi dans le traitement de la commotion, et pour les cas où une sorte de torpeur du canal intestinal ne permet pas aux purgatifs dont nous avons parlé, d'agir avec l'efficacité désirable.

Un large vésicatoire appliqué sur le cuir chevelu ou à la nuque est conseillé par Boyer comme un moyen qu'il a employé souvent avec succès, et qui a quelquefois suffi pour faire disparaître en peu d'heures tous les accidents. Peut-être que la gravité des érysipèles, comme complication des lésions traumatiques de la tête, et la facilité avec

laquelle ils se produisent dans ces cas, pourra causer quelque hésitation à employer ce moyen.

L'utilité, dans le cas où il existe des symptômes d'inflammation traumatiqne, d'inciser sur une contusion ou sur un empâtement survenu secondairement dans un point du crâne, et cela dans le but de constater s'il y a une fracture, est évidemment subordonnée à la conduite qu'on se propose de tenir dans le cas où l'on reconnaîtrait qu'il y a une fracture ou un décollement du périoste. En effet, si l'on adoptait la doctrine de Pott, qui, dans ce cas, appliquait invariablement le trépan, on conçoit qu'il y aurait une grande opportunité à faire cette incision; mais comme je crois, 1° qu'il ne convient d'appliquer le trépan que quand il y a des symptômes de compression; 2° que le trépan ne doit pas être appliqué comme moyen préventif ni de l'inflammation ni de l'épanchement, mais seulement comme moyen curatif de l'épanchement, quand celui-ci est reconnu par son seul signe caractéristique, la paralysie, je pense que l'on pourra attendre que l'on ait la certitude de l'épanchement pour mettre l'os à découvert. Car enfin, ce n'est pas qu'une incision faite jusqu'à l'os et sans violence, comme cela a lieu avec les instruments de chirurgie, puisse avoir par elle seule des conséquences bien fâcheuses; mais en ouvrant accès à l'air à la surface d'un os contus, ce moyen prend une signification plus grave qu'on ne l'aurait pensé d'abord. Et d'ailleurs, à quoi bon se hâter d'acquérir par la vue et le toucher la certitude d'un signe qui ne vous conduira pas à l'application immédiate d'un agent thérapeutique, et qui ne changera en rien la face du traitement, si les symptômes de compression ne se sont pas encore manifestés? Mais dans le cas où il y aurait lieu de supposer que c'est un corps étranger ou bien un fragment osseux qui est la cause déterminante de l'inflam-

mation encéphalique, je pense qu'on ne doit plus hésiter à pratiquer le débridement pour tenir la conduite ultérieure qu'indique évidemment une pareille cause, c'est-à-dire l'application du trépan.

Quelquefois l'inflammation du cerveau se forme lentement et présente des symptômes si peu marqués, que les phénomènes de compression apparaissent en quelque sorte d'emblée, soit qu'ils se trouvent produits par la suppuration, soit que la gangrène les détermine.

Les symptômes de compression sont les suivants : perte des facultés des organes des sens, immobilité de l'œil, immobilité et dilatation de la pupille, assoupissement profond, respiration stertoreuse et lente. Comme cet appareil de symptômes est souvent suivi de la mort, il y a lieu d'appliquer le plus promptement possible le trépan, en se guidant, pour la détermination du point sur lequel il faut agir, par les signes qui sont de nature à indiquer le siége de la compression. En présence d'une nécessité si impérieuse, il ne peut plus être question des dangers de l'application du trépan; car la situation est menaçante à ce point, qu'il n'y a plus pour ainsi dire rien à perdre, et qu'il y a encore des chances, rares à la vérité, de sauver la vie du malade.

Pott a obtenu du trépan des succès remarquables.

Desault trouvait sa propre pratique si malheureuse à cet égard, qu'il avait proscrit le trépan à l'Hôtel-Dieu. On a attribué l'insuccès de ce moyen dans l'Hôtel-Dieu de Paris à l'insalubrité du lieu; ce qu'il y a de certain, c'est que des séries d'opérations de trépan faites dans des localités différentes, ont eu des résultats aussi très différents.

L'utilité du trépan étant reconnue en principe dans la compression du cerveau, la possibilité de son application reconnaît-elle des limites? en un mot, n'y a-t-il pas,

même dans le cas où l'on admet que ce moyen serait utile, n'y a-t-il pas, dis-je, des difficultés d'application qui en contre-indiquent l'emploi? Voici à cet égard les contre-indications qu'expose Boyer. Toutes les fois que les téguments du crâne seront sains, que le malade sera dans un état comateux, que les membres des deux côtés seront simultanément ou successivement affectés de paralysie ou de convulsions, on ne devra pas employer le trépan. Lorsque la paralysie est bornée à un côté du corps, tandis que l'autre est agité de mouvements convulsifs, si les téguments conservent leur intégrité, on ne doit pas appliquer le trépan. Boyer fonde cette dernière contre-indication sur ce que l'on est exposé alors à appliquer plusieurs couronnes de trépan sans rencontrer l'épanchement, sur ce que celui-ci peut siéger dans la substance du cerveau ou des ventricules; enfin, sur ce que, appliquée dans des circonstances aussi défavorables, l'opération peut compromettre à la fois et l'art et l'opérateur.

Boyer s'est peut-être exagéré l'importance de cette dernière considération; car s'il est vrai que dans des circonstances semblables à celles qui viennent d'être indiquées, il y a possibilité d'arriver quelquefois au foyer de l'épanchement et d'arracher le malade à une mort certaine, il y a dans un pareil résultat, alors même qu'il est très rare, une compensation suffisante pour contre-balancer de nombreux insuccès; quant à la considération de l'art, elle ne saurait être à la merci de pareils insuccès dans de telles circonstances; et pour ce qui concerne l'opérateur, ne doit-il pas faire la plus complète abnégation de ce qui le touche personnellement? Est-ce que, dans les cas de croup, l'opération compte beaucoup plus de succès que le trépan dans les cas de compression du cerveau? et croirait-on devoir renoncer à la trachéotomie malgré le peu

de chances de réussite que l'on peut attendre de ce moyen dans le cas dont nous venons de parler?

Toutes les fois qu'aux signes d'un épanchement purulent dans le crâne se joint le gonflement partiel des téguments, le décollement spontané du péricrâne, on doit appliquer le trépan, et cela dans le lieu même où existe le décollement, soit que celui-ci se soit produit dans le pourtour d'une plaie des téguments, soit que cette plaie n'existe point. La douleur et le mouvement automatique du malade sont encore un indice suffisant pour appliquer le trépan dans le lieu que ces symptômes indiquent.

Il y a cette grande distinction à faire entre les épanchements purulents et les épanchements sanguins, que les premiers ne laissent presque aucun espoir de salut, tandis que les autres ont en leur faveur des chances de résorption. Cette distinction établit, sous le rapport de l'opportunité du trépan, des différences très fondées.

Il y a indication d'inciser la dure-mère : 1° quand après l'écoulement des fluides qui séjournent entre cette membrane et le crâne, il y a persistance des symptômes de compression; 2° quand on n'a pas trouvé de foyer purulent au-dessous de l'os trépané.

On peut être autorisé à inciser la substance du cerveau quand on reconnaît d'une manière certaine la présence d'un liquide qui n'est recouvert que par une couche peu épaisse de substance cérébrale.

On peut appliquer plusieurs couronnes de trépan quand l'épanchement occupe une grande surface.

Je crois que le principal élément de gravité de l'opération du trépan dans les lésions traumatiques de la tête, c'est l'exécution de l'opération sur les tissus déjà atteints d'inflammation ou de contusion, et qui, si elles ne sont pas déjà à l'état d'inflammation, ont déjà en elles le

germe d'une inflammation qui va se développer, et que la circonstance de la trépanation rendra plus sûrement suppurative. En effet, quand on examine les résultats du trépan appliqué à faux, c'est-à-dire dans des cas où il n'y avait à l'intérieur du crâne ni épanchement ni inflammation, on est surpris de la bénignité de l'opération. Pourquoi donc les résultats pratiques de l'opération du trépan dans les plaies de tête seraient-ils si désastreux? c'est parce que : 1° les lésions existantes sont souvent susceptibles de causer la mort par elles seules; 2° c'est parce que, dans les cas où elles n'auraient pas suffi pour amener ce résultat, elles ont pu recevoir du fait de la trépanation une gravité qu'elles n'auraient pas eue sans cela. Ainsi, par exemple, admettons une contusion du cerveau et de la dure-mère qui n'existe pas à ce degré qu'elle entraînera nécessairement la suppuration, ne conçoit-on pas que l'ouverture du crâne dans le point correspondant à cette contusion lui fera acquérir presque inévitablement le caractère suppuratif qu'ellene tenait pas de sa propre nature?

Indépendamment des observations dans lesquelles on voit que J.-L. Petit et plus tard Dupuytren donnèrent issue à des abcès renfermés dans la substance cérébrale elle-même, il est des cas qui peuvent faire regretter de n'avoir pas porté l'instrument dans la substance du cerveau. Tels sont les deux suivants :

Observation CIX.

Une femme, couchée à la Charité, portait à la partie supérieure de la région temporale une petite plaie entretenue par un léger écoulement purulent, et survenue à la suite d'une chute. Au bout d'un mois, tout écoulement cessa, la plaie s'était à peu près cicatrisée; mais au même

instant des symptômes de compression se manifestèrent (paralysie, pupilles immobiles et dilatées). On ne douta pas que le pus ayant cessé de couler par le trajet fistuleux ne se fût rassemblé dans l'intérieur du crâne, soit en dehors, soit en dessous de la dure-mère. Trépan pratiqué par M. Roux. On ne trouve pas de pus : on incise la dure-mère, rien. Les jours suivants, augmentation des symptômes; mort.

Autopsie. On trouve au-dessous de la substance corticale un vaste abcès situé un peu au-dessous et en arrière du point de trépanation. Ce foyer, rempli d'un pus verdâtre bien lié, n'était ainsi séparé de l'endroit où la dure-mère avait été incisée que par une couche très mince de matière cérébrale, en sorte qu'en plongeant le bistouri de 2 ou 3 lignes, on serait arrivé au sein du clapier. (*Archives de médecine*, 1830.)

Observation CX.

Un homme fut blessé avec fracture au crâne, accompagnée de divers accidents. Il fut trépané, ce qui procura l'issue d'une grande quantité de pus épanché. Les accidents furent calmés, mais ils reparurent avec force le deuxième jour. La Peyronnie incisa la dure-mère sans succès. Il voulait ouvrir le cerveau, on n'y consentit pas. Le malade mourut. Il avait un abcés dans le cerveau, à 3 ou 4 lignes de profondeur, vis-à-vis l'ouverture du crâne. (*Médecine opératoire* de Sabatier, page 65.)

Comme l'opération du trépan, une fois amenée à ce point où l'on a déjà ouvert la dure-mère, ne prend pas une gravité beaucoup plus grande de l'incision du cerveau faite avec un instrument très étroit, alors même qu'on ne sentirait pas d'une manière bien nette la présence du liquide sous une couche de substance cérébrale peu

épaisse, si l'on avait d'autre part de fortes raisons de soupçonner l'existence d'un abcès dans la substance cérébrale, je ne pense pas qu'il fût condamnable de tenter ce dernier moyen de salut.

On sait que les plaies du cerveau à la partie supérieure, surtout quand elles sont faites avec un instrument peu épais, ne sont pas très dangereuses.

En un mot, on se trouve placé dans cette alternative, ou de laisser le malade exposé à une cause de mort d'autant plus certaine, qu'à la lésion extrêmement grave pour laquelle on s'était décidé à opérer, le trépan a ajouté de nouveaux dangers; ou de tenter, sans aggraver notablement la situation, un moyen qui, dans certains cas, a été couronné de succès.

GANGRÈNE TRAUMATIQUE DU CERVEAU.

En présentant ici la gangrène comme conséquence de l'inflammation, je n'ai pas voulu dire que l'inflammation fût un préliminaire obligé de la gangrène, et que la gangrène du cerveau fût toujours un effet et une terminaison de l'inflammation de ce viscère. Je pense que, dans certains cas, elle est produite par une interruption de circulation, par exemple la rupture et l'oblitération de vaisseaux allant se rendre à la partie de l'organe que l'on trouve atteinte de gangrène.

L'observation ayant appris que la gangrène du cerveau et de la dure-mère n'est pas un obstacle absolu à la guérison, on ne doit pas renoncer à l'emploi de tout agent thérapeutique, alors qu'on a reconnu l'existence de cette lésion. Le traitement consiste à faciliter l'élimination des parties frappées de mort; dans ce but on favorise la sortie mécanique en pratiquant au crâne une ouverture suffisante,

en extrayant les parties escarrifiées à mesure qu'elles se séparent des parties vivantes, en employant les injections détersives et les substances balsamiques.

Alors même que l'inflammation se termine d'une manière fâcheuse, on voit quelquefois l'organisme développer de puissants efforts pour la conservation de la vie. Le travail de cicatrisation déjà commencée que l'on peut observer alors devient extrêmement instructif pour apprécier le mode suivant lequel la guérison pourrait survenir dans des cas plus heureux.

Dans l'observation suivante, on voit une portion du cerveau se couvrir de granulations après la chute d'une escarre gangréneuse, et la cicatrisation marcher comme dans les autres régions du corps.

Observation CXI.

Le malade dont M. Bouchacourt rapporte l'observation fut grièvement blessé à la tête; il y eut fracture du crâne avec déperdition de substance cérébrale, contusion et issue d'une portion de substance cérébrale; inflammation avec gangrène et suppuration, ouverture fistuleuse communiquant avec le ventricule latéral gauche, et tout cela sans altération dans la sensibilité et la motilité. Mais ce qu'il y a de plus remarquable, c'est un commencement de cicatrisation. Les portions gangrenées du cerveau s'étaient détachées, et vers le trentième jour, la portion de la plaie correspondante au cerveau se trouvait nette, vermeille, recouverte de granulations un peu molles, se continuant à la circonférence avec celle des téguments et du tissu cellulaire péricrânien; mais ces dernières étaient plus denses, déjà recouvertes de la pellicule des cicatrices; la saillie de la substance cérébrale allait à deux

ou trois lignes. Trente-deux jours après l'accident, la pellicule de la cicatrice gagna presque toute la surface de la plaie cérébrale qui se rétrécit tous les jours; les bords de la peau sont attirés vers le centre, même un peu retournés en dedans.

Cependant des accidents étant survenus, le malade meurt avec des symptômes épileptiformes.

La plaie égale en surface l'étendue d'une pièce de 5 francs, entièrement recouverte par une fausse membrane rosée, bien organisée, légèrement inégale, se continuant sur les côtés avec la cicatrice de la peau et du périoste, qui est rouge et épaisse. Elle recouvre l'os auquel elle adhère en plusieurs points. La dure-mère adhère à la surface interne des os, autour des ouvertures qui les traversent, par de fausses membranes rougeâtres qui viennent se confondre dans la cicatrice. Derrière, et se continuant avec elle, se trouve le cerveau plus dur, plus rouge, parcouru par un plus grand nombre de vaisseaux que les couches suivantes qui vont en se ramollissant insensiblement vers le corps strié. Une couche pseudo-membraneuse jaunâtre tapisse le ventricule et fait adhérer en plusieurs points le plexus choroïde à la substance cérébrale. Vers l'un de ces points, de nombreux vaisseaux d'apparence veineuse et de récente formation établissent une continuité entre les deux parties. (*Société anatomique*. Bouchacourt.)

SECTION CINQUIÈME.

TROUBLES NERVEUX DÉPENDANTS DES LÉSIONS TRAUMATIQUES DU CRANE ET DE L'ENCÉPHALE.

J'ai rangé sous ce nom divers phénomènes dont il n'est pas facile de faire un groupe bien homogène, mais qui du

moins offrent ceci de commun, qu'on les voit succéder aux lésions traumatiques de la tête. Je sais que l'on pourra être choqué de trouver ici le rapprochement des diverses lésions que j'ai réunies sous le nom de troubles nerveux; mais dans l'impossibilité de les rattacher à des divisions plus généralement reçues, et d'ailleurs ayant soin de dire que je n'attache aucune importance à ce rapprochement, j'ai cru pouvoir adopter l'ordre suivant. Ce sont des choses que je place les unes à côté des autres, mais que je ne cherche pas à lier entre elles.

DÉLIRE NERVEUX.

J'ai vu des malades chez lesquels un coup porté à la tête avait déterminé presque immédiatement le délire. Comme l'espace de temps qui s'était écoulé entre l'application de la cause et l'apparition des symptômes ne permettait pas de supposer que ce fût le délire dépendant d'une inflammation, il m'a semblé que l'on pouvait qualifier, ainsi que je l'ai fait, cette forme du délire.

Rien ne pourrait conduire à la rejeter *à priori;* car si une lésion de toute autre partie du corps peut donner lieu à ce genre d'accidents, on ne voit pas pourquoi une lésion traumatique de la tête ne pourrait jamais produire le même résultat.

L'observation suivante, extraite du mémoire de Pott, n'est pas ce que l'on peut trouver de plus concluant à cet égard; mais je la mentionne ici comme exemple d'un délire non produit par l'inflammation et calmé par l'opium, caractères qui se rencontrent dans le délire nerveux.

Observation CXII.

Contusion avec plaie. Un homme lunatique se jeta par la fenêtre d'un second étage dans la rue; et, dans cette

chute, sa tête frappa d'abord contre une enseigne de fer, et ensuite contre un auvent

Il fut relevé sans sentiment, avec trois plaies à la tête, l'une précisément au dessus de la tempe droite, et deux sur le sommet de la tête. Elles étaient petites, et le péricrâne n'était divisé dans aucune. Il resta sans connaissance environ douze heures; mais, ayant été saigné deux fois copieusement dans cet espace de temps, il recouvra ses sens, sans néanmoins donner aucun signe de raison. Il passa deux jours et deux nuits dans le plus grand trouble et la plus grande agitation. Deux personnes, ne le quittant point, étaient continuellement occupées à le tenir. Enfin, par les saignées répétées et par l'opium qu'on lui donna à grande dose, on parvint à le faire dormir. Il dormit près de douze heures, et il se réveilla parfaitement tranquille et jouissant de toute sa raison.

Le sixième jour, depuis celui de la chute, ses plaies étaient en très bon état, et paraissaient se guérir sans aucun autre accident. Le malade allait aussi fort bien, et il jouissait entièrement de sa raison et de son jugement. Il aurait voulu que ses parents et ses amis lui eussent permis de faire une petite promenade dans la campagne; mais, dans la crainte qu'il n'y eût encore quelque mal caché, je lui conseillai de se tenir tranquille un peu plus longtemps, et de vivre avec beaucoup de précaution. Cet avis fut suivi.

Le dixième jour, depuis celui de l'accident, il perdit l'appétit, il parut triste et languissant; il évita la société, ne voulut plus manger, se plaignit d'un mal de tête et dit qu'il n'avait pas dormi. Il s'était écoulé si peu de temps depuis qu'il avait eu l'esprit dérangé, que, par son aspect et sa manière de se conduire, je soupçonnai le retour de sa folie. Je le fis encore saigner; je recommandai qu'on

lui fit observer un régime strict, et je priai son frère, qui était apothicaire, de lui donner un opiat en le mettant au lit.

Le jour suivant, c'est-à-dire le onzième jour, il dit que son mal de tête l'avait empêché de dormir toute la nuit, et qu'il lui semblait que son cerveau fût comprimé et serré, dans son contour, par une corde. Sa peau était chaude, son pouls dur et fréquent; son urine était en petite quantité et très colorée. L'aspect que présentaient les plaies des téguments n'était plus en aucune façon aussi favorable qu'il l'avait été jusqu'alors, et en ayant examiné une avec ma sonde, qui me paraissait plus spongieuse et plus pâle que les autres, je trouvai au-dessous le crâne dépouillé jusqu'à une certaine distance. Avec le consentement du malade et celui de son frère, j'emportai tous les téguments qui couvraient l'os nu, et je trouvai que sa couleur était considérablement altérée. Je le fis saigner encore, et je le priai de prendre souvent, jusqu'au lendemain, du sel d'absinthe avec le suc de limon.

Cette nuit, il eut un gros frisson; et le lendemain, le trouvant plus mal et plus agité, je fis la perforation du crâne. La portion de la dure-mère, repondant à l'ouverture, avait une couleur sombre, et une matière paraissait couvrir sa surface, mais en petite quantité. Il fut pansé légèrement, et, attendu que son ponls pouvait supporter cette évacuation, on lui en tira encore huit onces.

Le lendemain matin, le treizième jour, il eut un frisson encore plus considérable; sa douleur de tête fut plus aiguë, sa fièvre fut plus forte, et l'ulcère était si cru dans toute son étendue qu'on n'en détacha le linge qu'avec difficulté. J'appliquai encore une couronne de trépan et je fis les mêmes observations, c'est-à-dire que la dure-mère avait

perdu sa couleur vive et qu'il y avait une petite quantité de matière.

Le soir, il eut une autre espèce de frisson, et le jour suivant il fut manifestement plus mal. Convaincu par les symptômes qu'il était en danger, et croyant fortement qu'il y avait quelque part un amas de matière qui ne pouvait pas être évacué par les deux ouvertures déjà faites, je hasardai d'en faire une troisième aussi large qu'il était possible. Elle donna en effet issue à une grande quantité de pus.

Au bout de sept ou huit heures, je revis le malade, et je le trouvai plus à son aise et plus tranquille. Il avait dormi près d'une heure, et son pouls n'était ni si rapide ni si dur.

Le soir, il dormit davantage, et le lendemain matin il répondit à toutes les questions qu'on lui fit, de manière à convaincre tous les assistants qu'il était certainement mieux.

Enfin, pour abréger ce récit, j'ajouterai seulement que l'évacuation fut considérable pendant plusieurs jours, qu'elle diminua ensuite par degrés, que tous les symptômes diminuèrent aussi insensiblement, et que le malade ne tarda pas, par les soins convenables, à se bien rétablir.

Lorsque ce malade fut attaqué de ses premiers symptômes, je n'en soupçonnai pas la véritable cause. Son insomnie, son anxiété, sa taciturnité, sa répugnance extraordinaire à répondre aux questions qu'on lui faisait, me parurent simplement annoncer un retour de sa manie. Dans cette supposition, je lui donnai l'opiat, comptant qu'il irait mieux si je pouvais lui procurer du sommeil. Mais, lorsque je vis un changement dans les dispositions de la plaie, et lorsque je reconnus que le péricrâne avait quitté

son adhérence à l'os, je ne doutai plus que, quelle que fût la cause qui pût concourir à le mettre dans l'état fâcheux où il était, tous les accidents qu'il éprouvait pouvaient naturellement être regardés comme résultant des effets de sa chute, et je présume qu'il dut la conservation de sa vie au traitement que je lui fis, lequel était une conséquence de mon raisonnement.

TÉTANOS.

Si j'ai placé le tétanos parmi le groupe très vague de troubles nerveux, je n'ai pas eu la pensée de rien préciser sur la nature d'une affection dont la cause prochaine est encore couverte de grandes obscurités. C'est afin de ne pas trop multiplier les divisions, que j'ai cru pouvoir me permettre d'agglomérer des affections dans lesquelles le système nerveux paraît fortement intéressé.

Le tétanos, considéré comme conséquence de lésions traumatiques de l'encéphale, a été observé quelquefois, mais on peut dire que c'est un accident ou une complication très rare de ce genre de lésions. Il semblerait pourtant, à ne considérer les choses que théoriquement, qu'il dût y avoir une corrélation plus marquée entre une affection qui paraît évidemment procéder du système nerveux et les lésions qui atteignent directement ce système.

Il ne pourrait venir à personne l'idée de confondre la contracture qui s'observe comme symptôme d'inflammation du tissu cérébral avec la raideur tétanique. C'est pour cela que je n'ai pas cru devoir y insister; cependant il est bon d'être en garde contre une pareille méprise pendant la première période, et lorsque les symptômes du tétanos seraient encore à l'état naissant.

Dans la première observation, il n'y a qu'un opisto-

thonos partiel qui doit laisser de grands doutes; mais dans la seconde, les caractères du tétanos m'ont paru assez prononcés pour que j'aie cru pouvoir, sans hésitation, assigner au deuxième fait ci-dessous mentionné, la signification dont je viens de parler.

Observation CXIII.

1er septembre 1826. Garçon de douze ans; constitution scrofuleuse; il tomba d'un échafaud de 60 pieds de haut.

Insensibilité; il revient bientôt à lui. Saignée.

Intégrité intellectuelle en entrant à l'hôpital; contraction et dilatation de la pupille; plaie des téguments à la partie supérieure gauche de la tête; le pariétal au-dessous est fracturé et déprimé en plusieurs points. Écoulement de la substance cérébrale.

Pansement avec la charpie.

Pendant les trois jours suivants, même état; les pupilles se contractent facilement. Le malade jouissait de ses facultés intellectuelles.

5 septembre. Réaction; pouls accéléré; intelligence obtuse; la pupille de plus en plus paresseuse; le malade ne répond plus aux questions.

Saignée de 12 onces; soulagement.

5 septembre. État léthargique; pouls 140; convulsions; délire.

8 septembre. État tétanique des muscles extenseurs de la tête.

9 septembre. Mort. Pendant la marche de ces symptômes, du pus et de la substance cérébrale s'échappaient librement de la blessure.

Autopsie. La fracture est principalement au pariétal gauche, mais s'étend au pariétal droit; la dure-mère est déchirée dans l'étendue d'un pouce au moins, et au-delà

de cette déchirure adhère à l'arachnoïde. Au-dessus d'elle, il existe une excavation cérébrale contenant du pus et de la substance cérébrale mélangée; épanchement de pus au-dessus des hémisphères. On trouve du pus et de la sérosité près du chiasma optique. (*Medico-chirurg. Review*, vol. VI, 170.)

Observation CXIV.

1er novembre 1825. Adulte (hôpital Saint-Louis, service de M. Richerand); trente ans. Coup de pied de cheval à la tête.

Symptômes. Insensibilité; plaie transversale de 3 pouces de long au-dessus du sourcil droit, avec dépression de l'os à une profondeur d'un pouce. Les parties déprimées se réunissaient à un angle si étroitement fermé, qu'il était impossible d'introduire entre elles un instrument quelconque capable de les soulever.

Saignées; sinapismes aux pieds.

Une heure après le malade pouvait parler.

2 novembre. Agitation; contraction des paupières, photophobie. L'absence des symptômes de compression décida M. Richerand à ne pas avoir recours au trépan.

13 novembre. La blessure était presque cicatrisée; paupières toujours contractées; la mâchoire inférieure est un peu douloureuse et raide.

15 novembre. Sortie.

1er décembre. Il rentre; la blessure avait un pouce de longueur; abaissement presque impossible de la mâchoire inférieure. Raideur des jambes.

Cet état tétanique marche progressivement.

15 décembre. Mort.

Autopsie. La dure-mère, traversée par le fragment des os qui comprimaient le lobe antérieur du cerveau dans ce point, était rougeâtre et diffluente, plus considérable

dans la substance grise que dans la substance blanche ; l'arachnoïde, à la partie supérieure et antérieure du lobe, est épaissie et recouverte d'une couche de pus séro-gélatineux.

DOULEUR FIXE DANS UN POINT DE LA TÊTE A LA SUITE D'UNE PERCUSSION.

Quesnay a éveillé l'attention des chirurgiens sur l'existence de ce phénomène, qui succède quelquefois aux lésions traumatiques de la tête, plaie ou contusion.

Parmi les moyens qui ont été proposés pour combattre cette affection, qui parfois acquiert une intensité de plus en plus grande, et se montre presque toujours excessivement rebelle, on compte :

1° L'incision du cuir chevelu et l'exfoliation des os ;

2° L'application de la rugine ;

3° La perforation de crâne.

Je pense que, sous ce nom de douleur fixe, on a confondu plusieurs maladies très différentes, et il suffit de prendre connaissance des observations mentionnées par les auteurs pour s'assurer qu'il en est ainsi.

Dans certains cas, ce sont évidemment des névralgies produites par causes traumatiques ; dans d'autres circonstances, c'est une altération consécutive du tissu osseux qui est la cause de la douleur. Il semblerait aussi que parfois la douleur siège dans les organes encéphaliques eux-mêmes. Il est facile de comprendre d'après cela l'incertitude qui règne sur la valeur des moyens de traitement qui ont été proposés pour combattre cette affection. C'est un sujet qui nécessiterait de nombreuses recherches et la réunion préalable de tous les faits analogues qui ont été rapportés par les auteurs.

On sait que dans certains cas la contusion ou la section incomplète des filets nerveux détermine des douleurs né-

vralgiques. Ce ne serait qu'après avoir employé long-temps et avec insuccès les moyens nombreux proposés contre la névralgie, qu'il me paraîtrait admissible de mettre en question, si l'on doit recourir aux moyens qui ont été proposés à ce sujet. Voici les préceptes qui sont donnés par Boyer : « On doit dans tous les cas mettre d'abord le crâne à découvert, et se conduire ensuite d'après l'état de l'os et les accidents que le malade éprouve. Si l'os est parfaitement sain, si la douleur dont il était le siége avant l'incision augmente par la pression exercée sur le lieu affecté, si cette douleur est superficielle, on peut tout espérer de l'exfoliation, et laisser à la nature le soin de la guérison. Si l'os offre une altération légère et peu profonde, il faut en découvrir soigneusement toute l'étendue, et en sonder la profondeur par le moyen de la rugine. L'application de cet instrument peut d'ailleurs avoir ici d'autres avantages, comme d'accélérer beaucoup l'exfoliation, et de faire cesser la douleur avant que la séparation des lames osseuses soit achevée ; mais c'est spécialement en mettant bien à découvert toute la surface altérée qu'on fait cesser la douleur, parce que cette dénudation détruit les vaisseaux et les nerfs qui unissent au péricrâne la portion d'os malade. Si l'os est affecté dans toute son épaisseur, ce qu'on peut reconnaître à l'aide d'un stylet dans le cas de carie avec ramollissement, ce qu'on peut aussi quelquefois présumer, lorsque l'os offre une couleur d'un blanc mat, semblable à celle des os du squelette, on doit recourir immédiatement à l'opération du trépan. Il faut encore avoir recours à cette opération, lorsque le malade éprouve des accidents graves qui font présumer que la cause du mal est sous le crâne. On doit également trépaner dans les cas où l'exfoliation, qui avait été jugée suffisante, n'a pas produit le soulagement qu'on en attendait ; on peut espérer alors que

la douleur et les autres accidents cèderont à la perforation du crâne. »

ÉPILEPSIE A LA SUITE D'UNE PLAIE DE TÊTE.

Il semble résulter d'un certain nombre de faits que l'épilepsie s'est développée à la suite de lésions traumatiques de la tête. Dans certains cas, il a été possible de constater qu'il y avait un rapport de cause à effet entre les lésions traumatiques qui avaient existé auparavant et la maladie dont il s'agit. Dans d'autres cas, cela a été tout-à-fait impossible. Mais comme l'application du trépan a dans certains cas amené la cessation de cette cruelle maladie, il se présente la question pratique de savoir si l'on doit recourir à cette opération dans le cas d'épilepsie. Une pareille question ne peut se résoudre que par les faits, et par des faits nombreux. La science n'en possède encore qu'un petit nombre. Voici l'analyse d'une observation du docteur Andrew Blake, rapportée dans le *London medical and physical Journal* (1825).

Observation CXV.

Épilepsie survenue chez un soldat un mois après avoir reçu un violent coup de poing sur la tête. Trépanation là où le coup avait porté. Pas d'épanchement; léger décollement de la dure-mère. Diminution graduelle et cessation complète de l'épilepsie.

Il serait à désirer, pour accorder à un tel fait toute sa valeur, comme preuve de guérison durable, de savoir si, après un long espace de temps, l'épilepsie s'est reproduite. C'est en effet là que se trouve l'écueil du thérapeutiste. La maladie a des périodes de rapprochement ou

d'éloignement ; quelquefois ces dernières coïncident avec l'emploi de certains moyens, et alors on se récrie sur leur puissance. Mais le temps seul imprime aux guérisons ce cachet de validité sans lequel on ne peut rien conclure. C'est malheureusement le reproche que l'on peut adresser à la plupart des observations sur ce sujet.

Une observation de Marchettis, qui pratiqua le trépan dans un cas de ce genre, et qui en obtint un remarquable succès, semble inviter les chirurgiens à de nouvelles tentatives dans des cas analogues; mais on ne saurait en faire l'objet d'une prescription formelle, tant il reste d'incertitude sur une foule de points, sans la connaissance desquels l'application du trépan serait faite au hasard. Parmi ces points, j'indiquerai les suivants : l'épilepsie dépend-elle réellement de l'altération organique produite par la chute ou le coup ? Quelle est la nature et le siége précis de cette altération, etc. ?... Toutes choses sur lesquelles il est très difficile de savoir à quoi s'en tenir. Et alors même que l'on reconnaîtrait aux téguments du crâne la tuméfaction ou l'ulcération, le décollement du péricrâne, l'altération de l'os, il y aurait encore à se demander si l'on doit recourir au trépan. Boyer rapporte à ce sujet une observation qui lui est propre, et qui montre que, dans le cas où il existe une douleur sourde et continue dans la partie qui a été contuse, la cause matérielle et appréciable de l'épilepsie peut siéger dans un tout autre point.

Je crois donc que, sauf le cas où l'on trouverait une telle réunion d'antécédents, d'indices actuels du siége de la lésion, qu'il y aurait une presque certitude de faire disparaître par le trépan un agent direct de pression ou d'irritation du cerveau et de ses membranes, on ne doit pas recourir à l'opération du trépan dans le cas où l'épilepsie

survient un certain temps après une lésion traumatique de la tête.

Je me crois d'autant plus autorisé à me prononcer pour une grande réserve, que, même dans certains cas où le trépan a fait disparaître une cause à laquelle il semblait rationnel d'attribuer les accidents, on les a cependant vus se reproduire. C'est ce que prouve l'observation suivante ; elle est extraite des *Essais de chirurgie* de B. Cooper.

Observation CXVI.

Anne Moore Cobb fut atteinte d'attaques fréquentes d'épilepsie, à la suite de contusions violentes du crâne. Entrée à l'hôpital de Guy, le 24 avril 1833. Depuis un mois, parole embarrassée ; douleur vive à la partie supérieure de la tête; pupille gauche dilatée ; incontinence d'urine.

3 grains de calomel toutes les quatre heures.

8 mai. Trépanation ; os épais, inégal, malade ; table interne d'un pouce et demi d'épaisseur, difficile à enlever ; dure-mère intacte.

Rapprochement des lèvres de la plaie ; point de suture.

La pupille se contracte ; l'urine ne coule plus involontairement.

9. Attaques d'épilepsie fréquentes ; douleurs dans la tête ; parole plus aisée.

Purgatif.

10. Sommeil passable ; prononciation plus nette ; pouls petit ; constipation. Nouvelle potion purgative, 1 grain de calomel toutes les demi-heures.

11 26. Amélioration graduelle.

28. 4 janvier. Convalescence.

4 janvier. Attaque d'épilepsie.

24. Sortie.

TROUBLES FONCTIONNELS DE L'ENCÉPHALE A LA SUITE DE LÉSIONS TRAUMATIQUES DE LA TÊTE.

On voit quelquefois succéder à la commotion et à l'inflammation encéphalique des aberrations fonctionnelles non seulement des sens, mais encore du cerveau. Il existe, bien qu'en très petit nombre, des exemples qui paraissent incontestables d'aliénation mentale à la suite de lésions traumatiques de la tête. Le temps ne m'a pas permis de faire à cet égard les recherches suffisantes pour rapporter des observations à l'appui de ce que j'avance; mais je crois pouvoir affirmer que dans l'ouvrage d'Esquirol se trouvent des faits qui justifient l'assertion émise ci-dessus.

PARALYSIES SUCCÉDANT A DES LÉSIONS TRAUMATIQUES DE L'ENCÉPHALE.

Les nombreuses causes de compression et les solutions de continuité qui peuvent avoir lieu dans les organes que renferme le crâne rendent parfaitement compte de la persistance d'un certain nombre de paralysies partielles à la suite des plaies de tête.

Ce genre de lésion nécessite particulièrement l'emploi de moyens thérapeutiques dirigés contre la cause de compression. Toutce qui peut hâter la résorption des épanchements devient alors particulièrement indiqué.

Comme exemple de guérison d'une de ces paralysies traumatiques, je renverrai à quelques unes des observations de cette thèse.

SIXIÈME SECTION.

RÉSORPTION PURULENTE.

En employant cette expression, mon intention n'est pas de préjuger en quoi que ce soit la nature de la mala-

die ; je me sers du mot résorption purulente comme représentant dans la science à peu près les mêmes idées qu'infection purulente, phlébite, abcès métastatiques.

En examinant quelle est, chez les blessés de la tête, la fréquence comparative des diverses causes de mort, on voit que la résorption purulente, parmi les accidents consécutifs, est peut-être l'une des plus fréquentes; du moins sur un certain nombre de faits que j'ai été à même d'observer à l'Hôtel-Dieu de Nantes, je fus frappé de la proportion considérable de ceux qui succombèrent avec des abcès du foie. (Abcès métastatiques).

Je mentionnerai ici quelques unes de ces observations, parce qu'il s'en trouve parmi elles dans lesquelles la lésion encéphalique n'a joué qu'un très faible rôle dans l'issue funeste de la maladie, et où la mort a été évidemment causée par l'infection purulente.

Observation CXVII.

Louis-Joseph Pavageau, âgé de trente-six ans, tonnelier, rentrant chez lui à dix heures du soir, le 26 août 1827, reçut à la tête un violent coup de pierre que lui asséna un homme caché à côté de sa porte. Pavageau ne tomba pas au moment du coup et ne perdit pas connaissance; ce ne fut même que le lendemain qu'il vint se faire panser. Je trouvai à la partie latérale gauche du front une plaie transversale, irrégulière, de 2 pouces de longueur à peu près, sillonnant profondément la peau et laissant voir dans son fond le coronal brisé et même un peu déprimé.

Un pansement simple ayant été fait, il fut impossible de retenir le malade à l'Hôtel-Dieu de Nantes. Sept jours se passèrent sans qu'on entendît parler de lui, lorsque le

matin du 2 septembre il se présenta de nouveau à l'hôpital, et nous raconta qu'il avait travaillé pendant les deux jours qui suivirent son accident, mais qu'ensuite il avait été forcé de renoncer à son travail, n'ayant plus d'appétit et ressentant quelques frissons.

Les bords de la plaie étaient engorgés, rouges et très douloureux : un pus de couleur blanc sale et en plus grande quantité que ne le comportait l'étendue de la plaie, s'écoulait de celle-ci ; du reste ce n'est qu'au toucher que la plaie est douloureuse. Il n'y a pas de céphalalgie, mais quand le malade se lève il y a des étourdissements. Langue humide et molle, ventre souple, nullement douloureux ; selles et urines faciles ; aucune douleur à la région du foie, qui est explorée d'une manière particulière. Peau chaude, pouls fréquent, dur. Le malade se plaint que le cœur est embarrassé et qu'il éprouve de l'oppression. (Saignée de 13 onces, cataplasme émollient sur la plaie.) Le soir, à huit heures, chaleur à la tête.

Le 3 septembre, bords de la plaie moins rouges, n'offrant plus de tendance à se renverser comme la veille, suppuration moins abondante, plaie toujours très douloureuse au moindre contact ; point de céphalalgie, pesanteur de tête, pouls fréquent et concentré, un peu dur. (Boisson, limonade, pansement émollient.) A quatre heures du soir, le malade a eu plusieurs pertes de connaissance très passagères ; en se levant pour aller aux lieux, étourdissement ; bouche mauvaise, langue molle, humide, un peu chargée à sa base ; nulle douleur à l'abdomen, grande faiblesse musculaire, pouls comme le matin. Une heure après, douleur très vive dans la région des reins. On fait coucher le malade de manière à favoriser l'issue du pus. Pendant la nuit, douleurs de reins, frissons suivis de chaleur et de sueur, délire : le malade se lève et court dans la

salle, parle avec incohérence des objets habituels de ses travaux.

Le 4, le matin, nulle douleur de tête ; il y a eu un frisson très vif dans la matinée, grande anxiété, nulle douleur à l'abdomen, peau chaude, pouls petit, fréquent. L'os paraît anfractueux au fond de la plaie. A onze heures, peau fraîche, pouls peu fréquent; il y a eu une selle, douleur nulle, grand calme. (Diète.) A deux heures, nouveau frisson très profond, suivi de chaleur, langue chargée. A sept heures, frissons suivis de chaleur et de sueur. A dix heures, période de chaleur, pouls fréquent, un peu dur.

Le 5, pendant la nuit, frissons à plusieurs reprises, toujours suivis de chaleur et de sueur, une selle dans l'après-midi A cinq heures, il n'y a point eu de nouveaux frissons dans la journée.

Le 6, nulle douleur dans la poitrine et dans l'abdomen, les douleurs de reins ont cessé, sommeil, un peu de rêvasserie dans la nuit, pouls toujours fréquent. La plaie, toujours pansée avec des cataplasmes, donne un pus homogène blanc, non séreux, en quantité modérée; les bords de la plaie sont affaissés. A midi et à deux heures de l'après-midi, frissons.

Le 7, nulle douleur de la tête ni dans aucune autre partie; beaucoup de chaleur à la peau, qui est chaude et humide, pouls petit, fréquent. (Crème de riz, limonade. 3 pots.)

Le 8, il y a eu du sommeil dans la nuit, le malade est calme, langue très chargée, nulle céphalalgie; rougeur de la face, ventre un peu ballonné, non douloureux à la pression, pouls petit, peu fréquent.

Le 9, à midi, frissons, vomissements; au milieu d'une grande quantité de liquides se trouvaient quelques aliments non digérés. Douleur dans le côté droit; cette douleur

s'est fait sentir tout-à-coup dans la matinée ; il y a de la matité à la partie postérieure et inférieure droite du thorax. Le soir, à dix heures, respiration accélérée, peau chaude, pouls petit, fréquent, douleur vive dans le flanc droit et à la partie postérieure du côté droit du thorax. Il y a eu de la somnolence dans la journée.

Le 10, le matin, somnolence, paupières pesantes, dents fuligineuses, langue recouverte d'un enduit jaunâtre ; il y a eu une selle abondante et liquide, respiration accélérée, point de délire, mais affaiblissement marqué de la mémoire ; il y a parfois des frissons et des douleurs passagères dans le côté. Cinq heures du soir. Dans la journée, le malade a eu pleine connaissance dans les courts instants où on l'a tiré d'un assoupissement continuel. Décubitus dorsal, ronflement, respiration brusque, suspirieuse par moments et parfois convulsive. Bouche ouverte, demi-occlusion de l'œil du côté sain, réponses très nettes, respiration accompagnée par instants d'un mouvement convulsif, peau chaude, pouls fréquent, petit et dur. Quand on parle au malade, il se réveille brusquement, répond avec facilité, peut remuer tous ses membres avec une égale facilité, ne ressent aucune douleur à la pression du flanc droit, qui ce matin encore était tellement douloureux, qu'il y avait un point de cette région où la pression provoquait un cri instantané. A dix heures du soir, douleur au flanc droit, sensation d'un mouvement douloureux à la base du côté droit ; le malade a craché du sang à deux reprises, respiration puérile et courte, surtout à la partie antérieure et supérieure des deux côtés, et notamment à droite ; à la base du même côté, point de bruit respiratoire, râle crépitant dans quelques points ; dans quelques autres, espèce de murmure crépitant continu. (Large vésicatoire au côté droit.)

Le 11, douleur à l'hypochondre droit et dans le flanc droit; pupilles un peu dilatées, tendance à l'assoupissement.

Le 12, la nuit a été bonne; ce matin le malade se trouve mieux, demande des aliments et parle avec facilité; la respiration est plus lente; langue humide et molle. Un des bords de la plaie s'est cicatrisé, celle-ci conserve toujours une vive sensibilité. (Crème de riz, tis. 3 pots). A onze heures du soir assoupissement, demi-occlusion de l'œil droit, point de céphalalgie, contractilité des pupilles, expectoration laborieuse de crachats jaunâtres, rouillés, toux fréquente et pénible.

Le 13, à neuf heures du matin : on aperçoit au fond de la plaie les battements du cerveau; pas de paralysie en aucun point.

Le 14, dans la journée, somnolence, subdelirium, respiration lente, pouls presque imperceptible, peau chaude, sueur.

Le 15, efforts faibles et impuissants pour expectorer, un peu plus de difficulté à mouvoir le bras gauche que le bras droit, essoufflement, point de délire, pupilles dilatées; le malade s'est levé pendant la nuit. A cinq heures, rougeur de la face, sueur générale très abondante; point de délire, toux avec gargouillement, langue très rouge et très sèche. L'agonie se prolongea jusqu'au lendemain 16. Il n'y eut point perte de connaissance; quelquefois le malade parlait seul, d'une manière incohérente, mais répondant avec assez de justesse aux questions qu'on lui adressait. Il mourut à dix heures du matin, n'ayant eu aucun symptôme bien caractérisé de paralysie.

Autopsie. L'autopsie fut faite à trois heures et demie le même jour. A la partie inférieure gauche du front plaie d'un pouce et demi de longueur. Le périoste contenait de la séro-

sité et offrait de la rougeur dans une petite étendue en avant; il offrait les mêmes altérations dans une plus grande étendue, du côté de la région temporale; dans tous les endroits où il était épaissi, il se décollait facilement et se déchirait de même. La partie antérieure du muscle temporal était en suppuration dans le point correspondant de la plaie.

L'os fut scié avec précaution dans toute sa partie frontale. Quelques esquilles nécrosées étaient libres au fond de la plaie; le tissu spongieux, dans une étendue de quelques pouces, était infiltré d'un pus verdâtre. En détachant la calotte du crâne, il se présenta à la surface de la dure-mère un grand nombre de gouttelettes sanguines. Au-dessous du lieu déprimé, la dure-mère offrait une couleur d'un bleu noirâtre; elle semblait recouverte en cet endroit d'une escarre consistante dont les lambeaux faisaient relief à sa surface. A la surface interne de la dure-mère et dans le lieu correspondant à l'altération qui vient d'être indiquée, il n'y avait aucune lésion, si ce n'est une simple coloration bleuâtre qui semblait due à la coloration extérieure de la dure-mère vue par transparence. A l'ouverture de la dure-mère il s'écoula une petite quantité de sérosité citrine. La pie-mère, légèrement injectée, n'offrait de tache dans aucun point. La substance cérébrale était très ferme, fortement injectée; un peu de sérosité citrine s'échappa du canal rachidien; le même liquide occupait en quantité modérée les ventricules latéraux.

Thorax. Matité à droite, sonoreité à gauche; la cavité pleurétique droite était remplie d'un liquide jaune foncé; le poumon de ce côté était refoulé vers la partie interne; toute la cavité était tapissée par une couche jaune, molle, facile à détacher, se rompant par un léger effort, et présentant à sa surface interne des franges et des lambeaux fa-

ciles à rompre et flottant au milieu de la sérosité. Au-dessous de cette couche épaisse, la plèvre était parfaitement lisse. A la partie inférieure de cette cavité, le poumon adhérait au diaphragme par une bride étroite. Dans le lobe supérieur du poumon droit, il y avait deux petits foyers de matière purulente, jaune, homogène, autour de laquelle le tissu du poumon était d'un rouge livide et d'un aspect analogue à celui qui est observé dans la pneumonie des agonisants. A la partie inférieure se trouvaient plusieurs cavités distinctes contenant du pus bien formé; dans d'autres points, des masses d'une matière blanchâtre, concrète, et infiltrée dans le tissu. Le reste du poumon était crépitant, et le lobe moyen ne participait point aux altérations des deux autres. En détachant le lambeau sternal, la section de la peau fit apercevoir un foyer purulent placé extérieurement aux muscles intercostaux. Le poumon gauche, parfaitement crépitant dans toute son étendue, offrait seulement à sa partie supérieure un petit abcès contenant un pus homogène et épais, d'un blanc jaunâtre. Les parois de la petite cavité étaient tapissées d'une membrane résistante. Cœur très volumineux; ventricule gauche hypertrophié, à chair consistante. L'oreillette droite était remplie d'un caillot très ferme, mais noir; le ventricule droit contenait un caillot très consistant, d'un jaune citrin.

Abdomen. Foie très volumineux, surtout dans son lobe droit, au moins trois fois aussi volumineux que le gauche; rien de particulier à sa surface externe. Son tissu était d'un rouge brun assez foncé, gorgé de sang. Dans une des coupes, on mit à découvert un noyau de substance formé de points bruns et de points verdâtres; dans une seconde coupe, on tomba sur un foyer purulent du volume d'une petite orange. Il s'écoula un pus d'une couleur verte, d'une consistance médiocre, et au milieu duquel nageaient des

grumeaux d'une matière blanchâtre. Les parois de ce foyer, qui était assez régulièrement arrondi, étaient tapissées d'une membrane blanche, assez ferme, qui, à sa partie inférieure, était immédiatement appliquée sur les membranes qui tapissent le sillon de la veine ombilicale; le bord tranchant du foie était, dans une étendue de deux lignes et demie, teint d'une couleur bleuâtre. Rate volumineuse, bleue à sa surface, gorgée de sang, et présentant dans divers points des taches d'un brun foncé. L'estomac était d'une teinte généralement rosée; la muqueuse était plissée, assez ferme; il y avait quelques plis rougeâtres vers la petite courbure. L'intestin grêle était injecté dans presque toute son étendue, mais à des degrés variables dans les divers points; la rougeur devenait plus vive vers la fin de l'intestin grêle; elle était surtout remarquable à l'extrémité libre des valvules. On trouva aussi dans le même point quelques plaques insuliformes, d'une couleur grisâtre et piquetée de points noirs. Dans les points les plus injectés, la muqueuse se détachait facilement; dans le gros intestin, rien de remarquable. L'intestin grêle contenait une bile de couleur foncée au milieu de laquelle se trouvaient quelques lombrics. Les reins étaient rouges et fermes; la vessie, revenue sur elle-même, offrait à sa surface interne des boursouflements assez volumineux.

J'ai analysé avec soin, les 54 observations de plaies de tête contenues dans l'ouvrage de Morgagni *De sedibus morborum et causis*, dans le but de savoir combien de fois l'infection purulente a entraîné la mort.

Dans *quatre* seulement, j'ai trouvé mentionnés des abcès métastatiques dans les poumons, le foie ou autres organes.

N'y aurait-il donc eu que 4 cas d'infection purulente sur 54 observations, quand nous voyons aujourd'hui ce

terrible accident des plaies de tête être bien plus souvent une cause de mort ?

Si la proportion est aussi minime dans les observations de Morgagni, c'est que souvent, je crois, l'autopsie étant faite incomplétement, l'on a négligé de constater l'état des viscères pectoraux et abdominaux.

En effet, sur les 54 observations contenues dans l'ouvrage de Morgagni, 36 appartiennent à Valsalva, 18 à Morgagni lui-même.

Sur les 36 observations de Valsalva, il y en a 28 où ni la poitrine ni l'abdomen n'ont été ouverts ! Sur les 8 autres qui restent, il y en a 4 où la poitrine seule fut examinée.

Et ce qu'il y a de plus remarquable, c'est que, si certains symptômes (le frisson profond, par exemple) sont aussi constants dans l'infection purulente que l'on est porté à le penser, on pourrait presque affirmer, en lisant certaines observations de Valsalva, que l'on aurait trouvé des abcès métastatiques si l'on eût ouvert la poitrine et l'abdomen.

Ainsi, voici l'analyse de la deuxième observation :

Plaie de tête ; aucun accident ; le sixième jour, frisson et fièvre se continuant jusqu'à la mort, survenue sans aucun symptôme du côté de la tête ; rien au crâne, si ce n'est un peu de gangrène superficielle de l'étendue d'un petit pois. On n'a ouvert ni la poitrine ni l'abdomen.

La seizième observation nous donne :

Plaie de tête ; rien pendant six à sept jours ; plaie fétide le septième ; vers le neuvième, fièvre et frisson ; mort le treizième jour ; rien au crâne ni dans le cerveau. On n'a ouvert ni la poitrine, ni l'abdomen.

Je pourrais multiplier les exemples et en montrer quelques uns dans lesquels on cite une teinte ictérique surve-

nue à la suite d'une plaie de tête, circonstance qui pouvait faire croire à quelque altération du foie.

On peut donc, je crois, raisonnablement conclure que si Valsalva eût ouvert la poitrine et l'abdomen dans les 36 cas qu'il rapporte, il aurait trouvé plus de 4 cas dans lesquels l'infection purulente a entraîné la mort.

Quant aux observations de Morgagni, elles sont généralement plus complètes. Ainsi, sur 18 observations, il a ouvert la poitrine et l'abdomen 8 fois, et il n'a point rencontré d'abcès métastatiques. Dans la plupart de celles dans lesquelles l'autopsie a été incomplète, il n'y avait pas lieu à rechercher l'infection purulente, la mort ayant été presque instantanée.

Il faut mettre de côté, dans la comparaison des causes de mort, sous le point de vue auquel je me place en ce moment, celles qui sont immédiates; je ne dois observer la fréquence relative que dans les accidents secondaires comparés entre eux.

Observation CXVIII.

Un jeune homme de trente ans fut reçu dans l'hôpital de Lyon, ayant une petite plaie contuse au pariétal gauche. La contusion ne paraissait pas considérable, quoique ce malade fût tombé sans connaissance et que le sang fût sorti par le nez et par les oreilles. Il resta peu de temps dans cet état : il fut saigné plusieurs fois au bras. La plaie de la tête fut cicatrisée en peu de jours, et il parut entièrement guéri. On ne le congédia pas de l'hôpital aussitôt après sa guérison, parce qu'il s'était rendu utile en aidant les domestiques de cette maison dans quelques ouvrages pénibles. Il but et mangea beaucoup pendant ce temps-là; ceux qui l'employaient ne le payaient de ses services qu'en lui fournissant une boisson et des aliments abon-

dants. Il continua ce genre de vie pendant quinze jours, sans se plaindre de la moindre incommodité. Le seizième jour, il eut un accès de fièvre violent, avec un grand mal de tête. Il se plaignit de quelques douleurs à la cicatrice de sa plaie ; on la trouva ouverte le lendemain. On le saigna aussitôt au bras. Cependant, le dix-septième jour, il tomba dans l'assoupissement : il fut saigné encore deux fois ; le ventre s'éleva, et il mourut le dix-huitième. Si la plaie de la tête ne s'était pas rouverte, on n'aurait attribué cette seconde maladie, ainsi que la mort, qu'à l'intempérance du malade. Cette circonstance engagea à faire des perquisitions sur les causes d'une mort si prompte. Les téguments furent trouvés un peu engorgés à la circonférence de la plaie de la tête. Le péricrâne abandonna facilement le crâne dans l'étendue d'un écu de 3 livres. L'os n'était point fracturé : on ne trouva dans l'intérieur de la boîte osseuse aucun dérangement. En ouvrant le bas-ventre, les intestins parurent enflés. Tous les viscères étaient sains, excepté le foie, dont la couleur naturelle était plus foncée : son volume parut un peu plus considérable ; mais cette augmentation n'était pas bien grande. Enfin, dans le grand lobe du foie, on donna issue à quelques cuillerées d'un pus sanieux, semblable à de la lavure de chair. Le vide qu'il avait fait dans le foie aurait pu contenir un gros œuf. (*Œuvres posthumes* de Pouteau, tome II, page 123.)

Les deux observations suivantes m'ont été communiquées par M. Maunoury, interne des hôpitaux.

Observation CXIX.

Plaie contuse à la région frontale, sans fracture des os du crâne. — Infection purulente au vingtième jour. — Mort.

Julien, vingt et un ans, se fit une contusion au front

en tombant sur l'angle d'une porte; il entra à l'hôpital Saint-Antoine où il resta huit jours; il n'avait pas eu, après son accident, de symptômes de commotion ni de compression du cerveau.

La petite plaie se cicatrisa très rapidement. Six jours après sa sortie de l'hôpital, il apparut un abcès à la partie inférieure de la cicatrice; ouverture de cet abcès au moyen du bistouri. Il entra alors à l'Hôtel-Dieu dans le service de M. Roux, le 30 avril.

La plaie située au niveau de la bosse frontale gauche avait 2 centimètres de longueur sur 1 centimètre de hauteur; elle suppurait beaucoup, l'os était à nu, la fièvre était intense; peu d'appétit, pansement simple, diète.

Pendant six jours la fièvre avait cessé, le pus était de bonne nature, les téguments voisins n'étaient pas enflammés, l'appétit était revenu; on lui donne deux portions.

Dans la nuit du sixième au septième jour, les linges à pansement se détachent, de sorte que la plaie est à nu pendant cinq ou six heures. Alors survient un frisson, une chaleur sèche à la peau; vomissement de matières bilieuses, douleur entre les deux épaules; tisane émétisée.

Le 7, les vomissements ont continué jusqu'au 9. Le malade est de plus en plus abattu; le pouls est petit et fréquent, la peau est chaude et sèche, la douleur entre les deux épaules a augmenté à la percussion de la poitrine; il y a matité à la base du côté droit; le bruit respiratoire est nul dans ce point; on constate une pleurésie avec symptômes d'infection purulente.

Tartre stibié, 30 centigrammes.

Le 9, il est survenu une douleur à la région hépatique et un abattement plus considérable; la plaie est plus sèche; vésicatoire à l'hypochondre droit.

Le 10, même état de prostration; pouls très petit, dou-

leurs très vives à la région du foie, toux difficile, diarrhée teinte ictérique de la peau.

Le 11, même état; mort le 12 au matin.

Autopsie. Teinte ictérique de tout le corps; la plaie du front s'est agrandie et le périoste est détaché; on ne trouve pas de fracture du crâne; la surface du coronal est rugueuse et baignée par le pus; si on l'examine par sa face interne, on trouve aussi la dénudation de l'os; sa coloration grisâtre et ses rugosités montrent qu'il y a eu effusion du pus de l'extérieur à l'intérieur. La dure-mère, à l'endroit de la plaie, est noirâtre, légèrement ramollie, imbibée de pus; il n'y a pas de fausses membranes au-dessus de l'arachnoïde; légère injection à la surface du cerveau; la substance cérébrale est d'une consistance et d'une couleur normales.

Pleurésie du côté droit avec épanchement d'un liquide trouble; fausse membrane enveloppant le lobe inférieur du poumon : si on détache cette membrane, on trouve quelques abcès métastatiques superficiels, pas d'induration du poumon.

Il existe aussi quelques abcès métastatiques au lobe inférieur du poumon gauche.

Le foie est sain dans toute son étendue. On trouve dans l'intérieur de la rate trois abcès métastatiques arrivés à différents degrés, depuis l'hypérémie simple jusqu'à la suppuration.

L'estomac et les intestins n'ont présenté rien de particulier.

Les veines jugulaires et les sinus de la dure-mère contenaient quelques caillots noirâtres peu consistants; sans traces de pus.

Observation CXX.

Plaie contuse à la région frontale. — Infection purulente. — Mort.

Oger, trente-trois ans, cocher, est entré le 3 octobre à l'Hôtel-Dieu; il s'était fait une plaie contuse au front en tombant du siége de son cabriolet; il y avait décollement de la peau, dénudation du frontal sans fracture.

A son entrée, il était sans fièvre; application de charpie sur la plaie, saignée de 3 palettes, émétique en lavage.

Jusqu'au 15 octobre, la plaie offrait un bel aspect, il n'y avait pas de fièvre; l'appétit était bon.

Le 16, ce malade resta sans être pansé pendant deux heures; vers midi il survint un frisson d'abord léger; de la fièvre, de l'abattement, sans douleur au foie, sans dévoiement, la plaie est sèche. On diagnostique une infection purulente à son début.

Le 18, la peau présente une teinte ictérique; il est survenu du hoquet.

Le 21, épistaxis très abondante qui n'a cédé qu'à l'application de la glace sur le front; ictère intense, le hoquet est plus fort que les jours précédents; chaleur et sécheresse de la peau; le pouls est petit et frémissant; tremblement musculaire.

Le 22, affaiblissement considérable; le hoquet continue toujours plus intense, la langue est très sèche, l'hypochondre droit n'est pas douloureux, pas de vomissement; il répond aux questions, mais avec difficulté.

Les 23 et 24, les symptômes sont les mêmes; il y a abattement complet.

Le 25, l'épistaxis apparaît de nouveau; le ventre est ballonné; on sent le foie débordant notablement les côtes; douleur vive accusée pour la première fois à cette région.

Le 26, l'état grave du malade a augmenté : il meurt le 27 au matin.

Autopsie. Il n'y avait pas de fracture du crâne; le coronal était dénudé dans la largeur d'une pièce de 1 franc; les aréoles du diploé sont remplies de pus : on ne peut en trouver dans les sinus ni dans les veines jugulaires externes et internes.

Caillot diffluent dans le ventricule droit; rien de remarquable du côté des poumons ni du côté de la rate.

A la superficie du foie, il existe une pseudo-membrane lâche, peu épaisse, ainsi qu'à la face inférieure du diaphragme ; le foie est farci d'un grand nombre d'abcès métastatiques non ramollis ; il semblait que certaines portions du foie étaient infiltrées par le pus, car ces portions n'avaient pas perdu leur aspect granuleux ; autour de ces masses jaunâtres, il n'y avait pas de rougeur, et le centre de la surface jaunâtre avait la même consistance que la périphérie ; quelques uns de ces foyers longeaient les gros troncs des veines sus-hépatiques. Je n'ai pas trouvé de caillots ni de pus dans leur cavité.

L'estomac et l'intestin ne présentaient aucune rougeur; les plaques de Peyer n'étaient ni gonflées ni rouges.

Les deux malades qui font le sujet de ces observations avaient une plaie en apparence légère à la région frontale : chez l'un, elle était cicatrisée le huitième jour, mais il restait encore au-dessous un peu de pus qui, en séjournant, forme un petit abcès à la partie inférieure de la plaie; chez l'autre, elle marchait rapidement vers la cicatrisation : dans les deux cas, le frontal était à nu dans une surface peu étendue.

Le premier était au vingtième, le second au quinzième jour de son accident.

Tous les deux mangeaient déjà les deux portions d'aliments.

Chez le premier, l'infection s'est particulièrement manifestée dans les poumons et la rate ; il n'y eut aucun abcès dans le foie.

Chez l'autre, au contraire, le foie seul contenait dans la profondeur comme à la superficie des noyaux métastatiques.

Quant aux lésions principales du crâne, elles étaient les mêmes chez les deux sujets : dénudation de l'os dans l'étendue d'une pièce de 1 franc, sans fracture ; infiltration du pus dans les aréoles du diploé, et décollement de la dure-mère ; pas de matière purulente ni de coagulum dans les sinus cérébraux et les veines jugulaires.

Considérant que c'est presque toujours dans des cas où il existait une suppuration du tissu osseux du crâne que la résorption purulente a été observée à la suite des lésions traumatiques de la tête, je pense que l'on ne saurait refuser à la suppuration de cette partie du système osseux une influence marquée sur la production d'un ordre d'accident qui est une cause de mort fréquente à la suite des plaies de tête.

C'est là ce qui m'a conduit à émettre l'opinion que peut-être le succès de l'application du trépan employé d'une manière préventive pouvait s'expliquer quelquefois par l'ablation que l'on aurait faite d'un foyer de suppuration osseuse ; que dans ces cas, le chirurgien, au lieu d'enlever les esquilles détachées par la cause traumatique, enlève dans la plaque osseuse une foule de petites esquilles diploïques qui seront des causes inévitables de suppuration, et que de cette manière il soustrait le malade à une cause très imminente de phlébite, et par conséquent d'abcès métastatiques. On sait, en effet, que dans bien des cas, on a trouvé la phlébite des canaux veineux du crâne

coïncidant avec les fractures suppurantes des os de cette cavité osseuse.

Je comprends tout ce que l'opinion qui vient d'être exposée soulèvera d'objections, et d'objections fondées. On dira, par exemple : Si la fracture ou la contusion du tissu osseux détermine la suppuration de ce tissu, la solution de continuité produite par le trépan, n'est-elle pas elle-même une cause de suppuration? Ensuite, pour que le trépan fût utile dans cette supposition, il faudrait qu'il enlevât exactement toute la portion d'os contuse ou fracassée. Je commence d'abord par faire observer que je n'ai rien conclu d'applicable à la pratique; seulement, j'ai cru trouver une explication quelque peu plausible de résultats obtenus par l'opération du trépan entre les mains des chirurgiens qui ont eu sous ce rapport une pratique brillante. De ce simple aperçu à formuler positivement le conseil d'appliquer le trépan dans le but dont il a été question, il y a loin encore. Remarquons, néanmoins, à l'égard de la première objection, qu'il y a, suivant moi, une énorme différence entre la solution de continuité régulière faite par une couronne de trépan et ces petites fractures comminutives, cette espèce de broiement du tissu osseux qui le force à une suppuration presque inévitable.

Toutefois, je m'empresse de reconnaître tout ce qu'a d'hypothétique l'explication que j'ai donnée, mais je pense qu'il y a des recherches à faire en ce sens, et il ne m'est pas démontré que ces recherches soient condamnées à rester stériles pour la thérapeutique des plaies de tête.
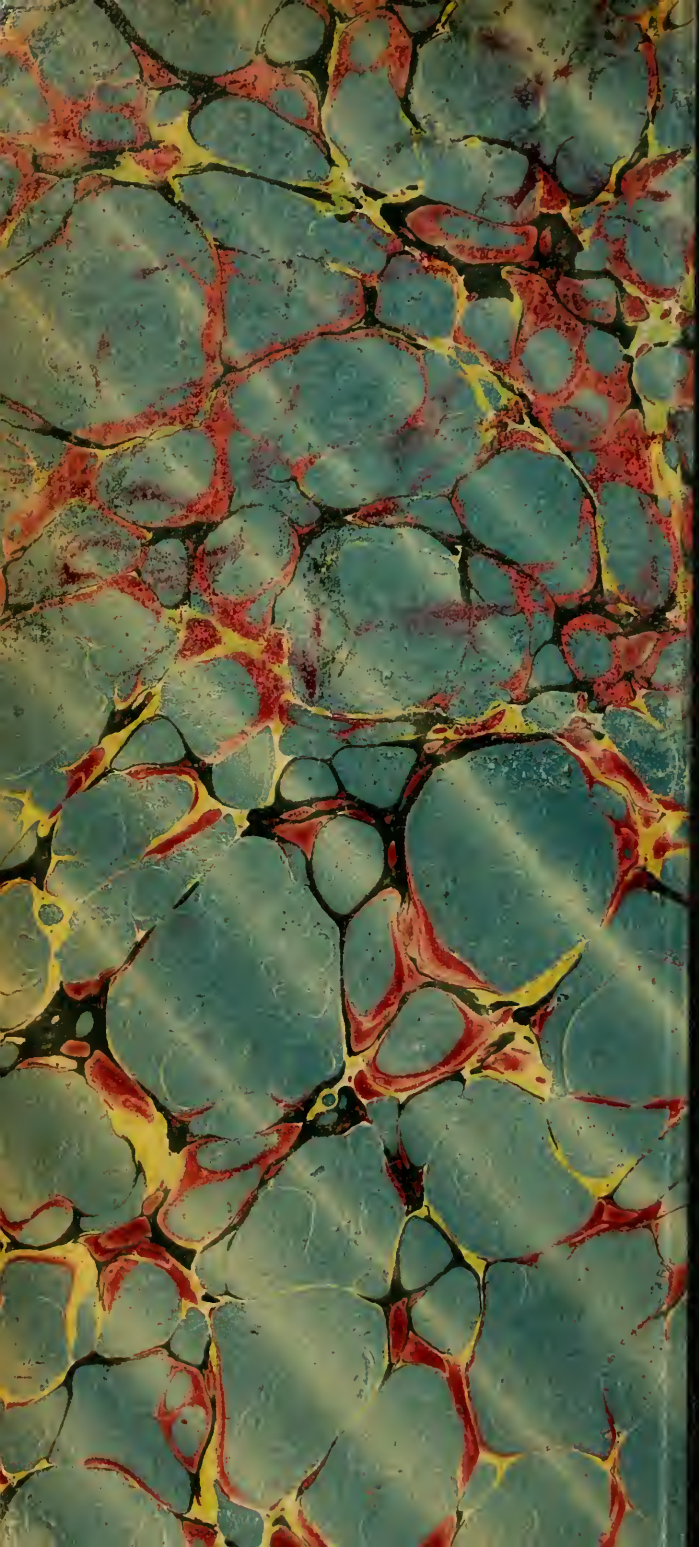
FIN.